

# **АТЛАС ПО ДИАГНОСТИКЕ ВНУТРИГРУДНОГО ТУБЕРКУЛЕЗА У ДЕТЕЙ**

Руководство по выполнению основного минимума стандартов  
2003

**Роберт Джи**

**Международный Союз по борьбе с туберкулезом и болезнями легких**

68 Boulevard Saint-Michel, 75006 Paris, France

Данная публикация была издана при поддержке Европейского Регионального Бюро Всемирной  
Организации Здравоохранения,

© Международный Союз по борьбе с туберкулезом и болезнями легких

Январь 2006 г.

Все права на публикацию защищены

ISBN: 2-914365-14-4

Перевод с английского: Г.Янбухтина, Б.Бабамурадов

Редакторы перевода: Г. Цогт, О.В.Ловачева

## ПРЕДИСЛОВИЕ

Туберкулез остается довольно распространенным заболеванием среди населения развивающихся стран. Диагностика и лечение туберкулеза у взрослых хорошо описаны в литературе и апробированы в большинстве стран мира. Основной проблемой у взрослых является доступ к медицинским услугам.

Проблема диагностики и лечения туберкулеза у детей стоит наиболее остро. В большинстве национальных программ по борьбе с туберкулезом, дети не являются приоритетом и даже в тех программах, где детям оказываются услуги, диагностика затруднена, что приводит к неправильному ведению большого числа детей. Так, страдающие хроническими неспецифическими заболеваниями органов дыхания ошибочно лечатся от туберкулеза, а больные туберкулезом - диагностируются слишком поздно и ребенок умирает или его легкие сильно повреждаются туберкулезным процессом.

Диагностика детского внутригрудного туберкулеза должна включать анализ анамнестических данных и клинических симптомов, результаты внутрикожной туберкулиновой пробы и рентгенологического исследования грудной клетки. Вышеперечисленное обуславливает сложности проведения диагностики туберкулеза у детей.

Цель данного иллюстрированного атласа рентгенологических проявлений внутригрудного туберкулеза у детей - оказать помощь медицинским работникам, работающим в странах с низким доходом, по обследованию детей с подозрением на туберкулез. Этот атлас не заменяет заключений врача рентгенолога или специалиста по туберкулезу, а должен использоваться как вспомогательное средство работниками медицинских учреждений, имеющих ограниченный доступ к консультациям этих специалистов.

В развивающихся странах доступ к рентгенологическому исследованию грудной клетки не всегда возможен, но в таких условиях более проблематична правильная интерпретация результатов. Надеемся, что представленные примеры рентгеновских проявлений внутригрудного туберкулеза, улучшат диагностику туберкулеза у детей.

### **Благодарность**

*Хотелось бы выразить особую признательность за поддержку следующим лицам:*

*Профессор Дональд Энарсон и Пенни Энарсон из Международного Союза по борьбе с туберкулезом и болезнями легких и профессор Нулда Бейрс из рабочей группы по туберкулезу у детей Международного Союза по борьбе с туберкулезом и болезнями легких. Мои коллеги Д-р Шарон Клинг, Пьер Гусар и Симон Шааф помогли в сборе истории болезней; Профессор Я. Бейерс посоветовал мне заняться изучением данного вопроса, многие студенты поддерживали меня в данной работе. Я благодарен следующим специалистам за рецензирование этого руководства: Д-ра Магда Макрам (Судан), Чарльз Мвасамбо (Малави), Стив Грахам (Малави) и Джефф Старк (США).*

Роберт Джи, Факультет педиатрии и Университет Child Health University Stellenbosch Южная Африка

## СОДЕРЖАНИЕ

### ПРЕДИСЛОВИЕ

Благодарность

#### I. ВВЕДЕНИЕ

#### II. ТРУДНОСТИ ДИАГНОСТИКИ ТУБЕРКУЛЕЗА У ДЕТЕЙ

#### III. СВЕДЕНИЯ О ПАТОГЕНЕЗЕ ТУБЕРКУЛЕЗА У ДЕТЕЙ, ИСПОЛЬЗОВАНИЕ ИХ ДЛЯ ДИАГНОСТИКИ

#### IV. ОСНОВЫ ИНТЕРПРЕТАЦИИ РЕЗУЛЬТАТОВ РЕНТГЕНОЛОГИЧЕСКИХ ИССЛЕДОВАНИЙ ОРГАНОВ ГРУДНОЙ КЛЕТКИ

#### V. НЕОСЛОЖНЕННАЯ ФОРМА ПЕРВИЧНОГО ТУБЕРКУЛЕЗА

Полный первичный комплекс

Первичный комплекс с видимым увеличением лимфатических узлов средостения

Первичный комплекс без видимого увеличения лимфатических узлов средостения

#### VI. ОСЛОЖНЕННЫЙ ПЕРВИЧНЫЙ ТУБЕРКУЛЕЗ ЛЕГКИХ

Обструкция крупных бронхов

Односторонняя гипервентиляция легкого

Гиповентиляционная туберкулезная пневмония

Долевой или сегментарный коллапс легкого

Туберкулезная бронхопневмония

Сочетание вышеперечисленных осложнений

Труднораспознаваемые рентгенологические случаи

#### VII. ЗАБОЛЕВАНИЯ ПЛЕВРЫ

#### VIII. МИЛИАРНЫЙ ТУБЕРКУЛЕЗ

#### IX. ВТОРИЧНЫЙ ТУБЕРКУЛЕЗ

#### X. ОСОБЫЕ СЛУЧАИ

Врожденный и неонатальный туберкулез

Туберкулезный перикардит

Туберкулез позвоночника

Паралич диафрагмального нерва и инфильтрация других структур

#### XI. ВИЧ-ИНФИЦИРОВАННЫЕ ДЕТИ И ТУБЕРКУЛЕЗ

Милиарный туберкулез и лимфатическая интерстициальная пневмония (ЛИП)

Другие заболевания, похожие на туберкулез

*Бронхоэктазы*

*Саркома Капоши*

#### XII. ДИНАМИКА РЕНТГЕНОЛОГИЧЕСКИХ ИЗМЕНЕНИЙ

#### XIII. ОТДАЛЕННЫЕ ПОСЛЕДСТВИЯ ВНУТРИГРУДНОГО ТУБЕРКУЛЕЗА

#### ВАЖНЫЕ СВЕДЕНИЯ О ТУБЕРКУЛЕЗЕ У ДЕТЕЙ В СТРАНАХ С НИЗКИМ УРОВНЕМ ДОХОДА

## I. ВВЕДЕНИЕ

Чем больше интерес к туберкулезу у детей, тем очевиднее трудности в постановке диагноза внутригрудного туберкулеза. У взрослых с подозрением на туберкулез, диагноз в большинстве случаев подтверждается исследованием мокроты на кислотоустойчивые микобактерии. Рентгенологическое исследование занимает небольшую часть в диагностике туберкулеза у взрослых. Однако, в связи с очень редким бактериовыделением при туберкулезе у детей, диагностика у них в меньшей степени основывается на бактериологическом исследовании. В целом диагностика основывается на анализе истории заболевания, клинических симптомов, результатах внутрикожной туберкулиновой пробы и рентгенологического исследования грудной клетки. Рентгенологическое исследование грудной клетки является одним из наиболее широко используемых видов обследования при диагностике туберкулеза, но имеет свои недостатки, такие как разночтения при интерпретации рентгеновского снимка.

Целью данной книги является повышение навыков клинических врачей в интерпретации рентгеновских снимков детей, с подозрением на внутригрудной туберкулез. Книга не является полным атласом всех возможных рентгенологических проявлений туберкулеза у детей, но дает представление о наиболее часто встречающихся случаях. Для установления диагноза туберкулеза, клиницист должен учитывать как клиническую, так и рентгенологическую симптоматику.

Данный атлас предназначен для медицинских работников, наблюдающих детей в районных больницах, где возможно проведение рентгенологического обследования, а также для тех работников национальных противотуберкулезных программ, которые обследуют детей из контактов с взрослыми, впервые выявленными больными туберкулезом, или детей с подозрением на туберкулез. Данная книга составлена так, чтобы помочь читателю распознать общие эпидемические, патофизиологические и клинические аспекты туберкулеза у детей и использованию их при диагностике. В атласе представлены сначала неосложненные формы внутригрудного туберкулеза у детей, а затем - осложненные.

В связи с распространением ВИЧ-инфекции, распознавание осложненных форм внутригрудного туберкулеза у детей становится важным, так как клинические и рентгенологические проявления этих двух заболеваний похожи, их легко и часто путают, принимая ВИЧ-инфекцию у детей за туберкулез и наоборот.

## II. ТРУДНОСТИ ДИАГНОСТИКИ ТУБЕРКУЛЕЗА У ДЕТЕЙ

В связи с тем, что у большинства детей туберкулез не сопровождается выделением значительного количества микобактерий туберкулеза, результаты бактериологического исследования мокроты обычно отрицательны, за редким исключением. В большинстве случаев, диагностика проводится на основе эпидемических данных (контакт со взрослым больным туберкулезом), анамнеза болезни и клинических симптомов, специальных исследований, которые включают внутрикожную туберкулиновую пробу и рентгенологическое исследование грудной клетки. Каждый из этих аспектов имеет свои особенности:

1. **При контакте с взрослым больным туберкулезом**, особенно с положительным результатом бактериоскопии мокроты, возможность заболеть туберкулезом у ребенка высока.

Это почти всегда верно в отношении детей, живущих в странах с низкой распространенностью туберкулеза, но не всегда верно для детей, живущих в странах с высокой распространенностью

туберкулеза. Для детей до двух лет наиболее вероятно бытовое заражение от родителей или опекунов, в то время как дети старше двух лет, более часто инфицируются в обществе. У детей, проживающих в странах с высокой распространенностью туберкулеза, отсутствие контакта в семье не исключает вероятность заболевания туберкулезом.

2. **Анамнез болезни и клинические симптомы у детей больных туберкулезом** очень неопределенны и похожи на таковые при хронических заболеваниях или инфекциях, особенно ВИЧ-инфекции. Это верно для таких проявлений как длительный кашель, потеря массы тела, повышение температуры тела в течение длительного времени, частые инфекции дыхательных путей.
3. **Внутрикожная туберкулиновая проба** выявляет детей, инфицированных микобактериями туберкулеза, но необязательно с наличием активного заболевания туберкулезом. Результаты пробы могут быть положительны у детей практически здоровых детей (инфицированные дети), а так же у детей больных туберкулезом. Ложноотрицательной туберкулиновая проба может быть у детей, страдающих тяжелой дистрофией вследствие кори или других тяжелых инфекций, включая ВИЧ, что часто встречается в странах с высокой распространенностью ВИЧ-инфекции.
4. **Рентгеновский снимок** трудно интерпретировать, и часто встречается разночтение при описании разными лицами. Часто в странах с низким доходом, рентгенологическое оборудование предназначено для обследования взрослых и нет квалифицированных специалистов. Это может ухудшить качество рентгеновского снимка вплоть до его полной неинформативности.
5. **Культуральное исследование на *M. tuberculosis*** дорогостоящее, имеет у детей низкую эффективность и не всегда доступно в странах с низким уровнем доходов. В лучшем случае эффективность посева достигает 40%.
6. В связи с тем, что диагностика представляет трудный процесс, были разработаны различные **системы количественных показателей и алгоритмы диагностики**. Большинство из этих систем не тестировались. Те, что тестировались в странах с низким уровнем дохода и высоким уровнем заболеваемости туберкулеза и ВИЧ-инфекцией были нечувствительны и неспецифичны для диагностики туберкулеза. Необходимо разработать новую систему количественных показателей.

Поэтому очевидным является то, что при высоком уровне вероятности туберкулеза у ребенка, клиницист должен использовать все методы обследования для установления диагноза, несмотря на их несовершенство.

### **III. СВЕДЕНИЯ О ПАТОГЕНЕЗЕ ТУБЕРКУЛЕЗА У ДЕТЕЙ, ИСПОЛЬЗОВАНИЕ ИХ ДЛЯ ДИАГНОСТИКИ**

Заражение туберкулезом происходит при вдыхании частиц размером 3-5 м, содержащих *Mycobacterium tuberculosis*. Частицы оседают в альвеолах, где образуют единичные или множественные очаги размножения (первичный очаг) и затем распространяются по лимфатической системе к прикорневым лимфатическим узлам (первичный комплекс) (очаг Гона). Первичный очаг может появиться в любой доле легкого, у пациента может быть более одного первичного очага. В большинстве случаев, инфекция на этой стадии ограничивается от здоровых тканей и заболевание не развивается. Первичный очаг можно увидеть на рентгеновском снимке грудной клетки в виде кальцинированного очага в легком или лимфатических узлах средостения. У детей, у которых

заболевание не развилось, появляется гиперчувствительность к туберкулиновому белку. Это проявляется положительным результатом внутрикожной туберкулиновой пробы (Манту).

У других детей инфекция продолжает развиваться. Прикорневые лимфатические узлы увеличиваются и видны на рентгеновском снимке органов грудной клетки. Дальнейшее прогрессирование приводит к поражению прилегающих бронхов. Рентгеновский снимок ребенка с заболеванием туберкулеза выявляет первичный очаг и осложнения, вызванные увеличением медиастинальных лимфатических узлов. Степень вовлечения бронхов в процесс в лимфатических узлах проявляется различными изменениями на рентгеновском снимке. Сдавление лимфатическими узлами может частично затруднять проходимость бронхов, создавая «клапанный механизм», что приводит к повышенной гипервентиляции доли или всего легкого; или полностью заблокировать бронхи, что приводит к ателектазу сегмента или доли легкого. Эти формы классифицируются как лимфобронхиальный туберкулез. Примерно в 10% случаев, в процесс в первичном очаге вовлекается плевра, что сопровождается большим плевральным выпотом, в котором среди клеток преобладают лимфоциты. Это используют при диагностике этиологии плеврита, при туберкулезе характерно высокое содержание лимфоцитов в плевральном выпоте.

Поражение альвеол (первичный очаг) может продолжать увеличиваться. Если объем поражения значительно увеличился, то происходит некроз, который приводит к образованию полости. У детей также могут образовываться полости в легочной ткани, но это встречается нечасто.

У некоторых детей, особенно младшего возраста, инфекция не локализуется. Происходит гематогенная диссеминация инфекции в органы и ткани, что приводит к острому диссеминированному туберкулезу (милиарный туберкулез).

Возраст и иммунный статус играют важную роль в клиническом и рентгенологическом проявлениях туберкулеза у детей. Организм младенцев не препятствуют распространению инфекции, поэтому возможность развития милиарного туберкулеза высока. Дети младшего возраста имеют также неразвитые дыхательные пути, которые легко сдавливаются медиастинальными лимфатическими узлами. У детей младшего возраста и детей с ослабленной иммунной системой развиваются осложненные и редкие формы внутригрудного туберкулеза, что вызвано иммунной реакцией на *Mycobacterium tuberculosis*.

У подростков наиболее часто развиваются экссудативный плеврит или легочный туберкулез (вторичный туберкулез), который характеризуется альвеолярной инфильтрацией и образованием полостей распада в верхних долях. Для диагностики туберкулеза у таких детей используются те же методы, что и у взрослых, так как проявления туберкулеза у них похожи.

#### **IV. ОСНОВЫ ИНТЕРПРЕТАЦИИ РЕЗУЛЬТАТОВ РЕНТГЕНОЛОГИЧЕСКИХ ИССЛЕДОВАНИЙ ОРГАНОВ ГРУДНОЙ КЛЕТКИ**

Рентгенологическое исследование органов грудной клетки является основой при диагностике внутригрудного туберкулеза. При этом существует возможность того, что рентгеновский снимок органов грудной клетки рассматривается изолированно, не принимая во внимание историю болезни, обследование и результаты внутрикожной туберкулиновой пробы. Это недопустимо, следует использовать комплексный подход для исключения случаев гипер- или гиподиагностики.

**Необходимо выполнять следующие основные условия:**

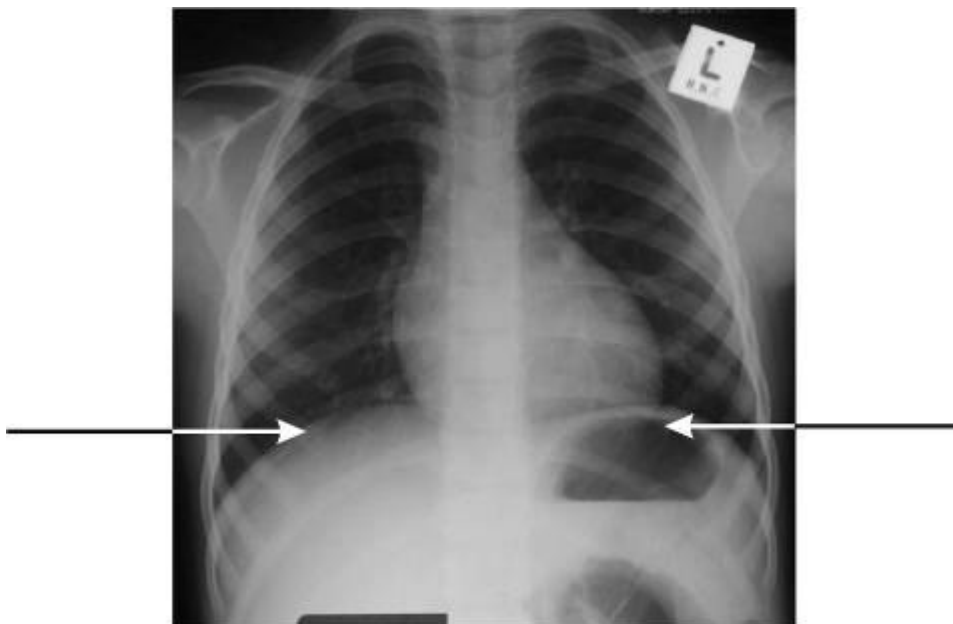
1. Должен быть сделан обзорный рентгеновский снимок органов грудной клетки, при возможности, снимок и в боковой проекции. Это повышает эффективность диагностики туберкулеза у детей.
2. Если возможно, должны быть проанализированы все предыдущие рентгеновские снимки
3. Следует использовать хороший негатоскоп для облегчения чтения снимка.
4. Рентгеновский аппарат должен систематически проверяться.

**Последовательность действий при анализе рентгеновских снимков (Рис. 1, 2):**

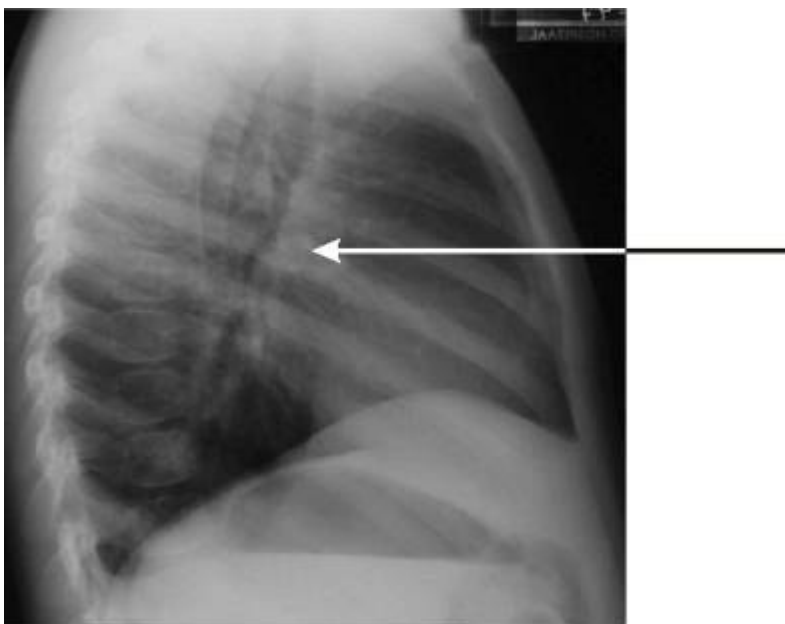
1. Вначале проверьте **личность** пациента и дату проведения рентгенологического исследования.
2. Затем проверьте **качество** рентгеновского снимка:
  - а) Положение больного  
Проверьте правильность положения больного во время снимка по положению ключиц; также передние концы ребер должны быть на равном расстоянии от края грудины. Положение пациента важно, так как трудно оценивать снимок, сделанный при неправильной установке пациента.
  - б) Контрастность снимка  
Хорошей контрастность снимка считается тогда, когда межпозвоночные промежутки можно различать через тень сердца.
  - в) Фаза дыхания  
Снимок производится на вдохе: при правильном выполнении - видны задние части 8-го, 9-го ребер или передняя часть 6-го ребра.
3. Следующий шаг - это просмотр трех структур, которые на снимке выглядят светлыми:
  - а) Мягкие ткани  
Проверьте мягкие ткани грудной клетки на наличие уплотнений или выступов
  - б) Костная структура  
Проверьте костные ткани на наличие переломов, дефектов, уплотнений, признаков рахита.
  - в) Сердце  
Проверьте положение, размер и форму тени сердца
4. Следующим шагом является просмотр **трех** структур, которые на снимке являются темными:
  - а) Трахея и бронхи  
Тщательно проследите контур тени трахеи и бронхов на наличие смещений или сужения.
  - б) Правое и левое легкие
  - в) Газовый пузырь желудка  
Посмотрите, не расширяется ли тень газового пузыря желудка на грудную клетку (грыжа).
5. При просмотре рентгеновского изображения **легких** всегда соблюдайте следующие три этапа:
  - а) Сравните размеры обоих легких
  - б) Сравните сосудистый рисунок обоих легких.
  - в) Сравните тени корней обоих легких:



- положение
- размер
- форма



**Рисунок 1.** Рентгеновский снимок нормальной грудной клетки. Обратите внимание на правильный вдох, правильное положение больного, и хорошую контрастность. Концы ребер указаны для того, чтобы оценить правильное положение больного.



**Рисунок 2.** Боковой рентгеновский снимок нормальной грудной клетки. Распространенная ошибка, когда нормальную легочную артерию (стрелка) принимают за увеличенные лимфатические узлы.

6. Проверьте три аспекта, касающихся диафрагмы и плевры:

- а) Положение левого и правого куполов диафрагмы

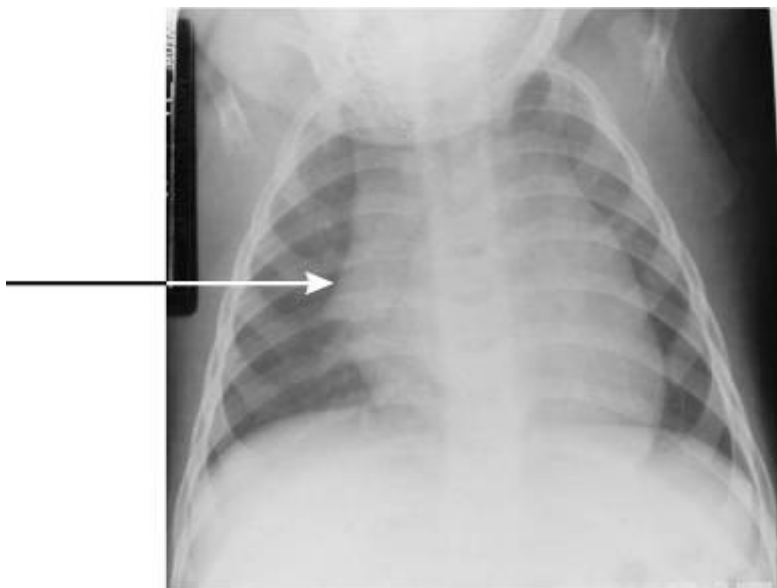
- б) Два костально-диафрагмальных угла
- в) Плевру с двух сторон

**На снимке при правильном положении больного** концы ключиц удалены на равном расстоянии от срединной линии. Часто у детей младшего возраста это увидеть трудно. Эффективным методом является сравнение расстояний с обеих сторон от передних концов ребер, проецируемых на легочное поле, до средней линии, оно должно быть одинаковым (Рис. 1). **Контрастность снимка** адекватна, когда видны задние отрезки 8-го, 9-го ребер или передний отрезок 6-го ребра. У детей младшего возраста подсчет задних отрезков ребер требует большего внимания, так как у них ребра расположены почти горизонтально, что ведет к неправильному подсчету передних отрезков ребер. При правильном **вдохе**, видны межпозвонковые промежутки через тень сердца. Проверьте, чтобы рентгеновский снимок не был снят в положении лордоза, так как это затрудняет интерпретацию снимка.

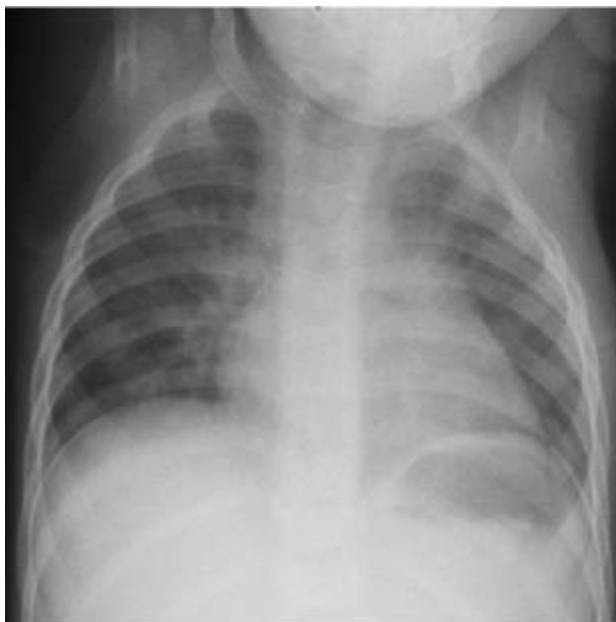Одна из нормальных структур, которая часто вызывает трудности в принятии решения, это когда средостение шире, чем обычного и тень вилочковой железы у детей может приниматься за увеличенные лимфатические узлы. Обычно у детей в возрасте старше 4 лет вилочковая железа не видна. Классическим признаком силуэта вилочковой железы является симптом паруса (Рис. 3)

Важно обеспечить приемлемое качество рентгеновского снимка органов грудной клетки, так как плохое качество может привести к неправильной диагностике. Ниже приведен рентгеновский снимок неприемлемого качества (Рис. 4).

**Необходимо получить рентгеновский снимок хорошего качества.  
Необходимо использовать систематизированный подход к  
интерпретации результатов.**



*Рисунок 3. Распространенной причиной расширения средостения у детей младшего возраста является увеличение вилочковой железы, что на рентгеновском снимке проявляется в виде «паруса» (стрелка).*



*Рисунок 4. Это рентгеновский снимок плохого качества. Рентгеновский снимок, сделанный при неправильном положении, вдохе и плохой контрастности, может привести к ошибочной диагностике.*

## **V. НЕОСЛОЖНЕННАЯ ФОРМА ПЕРВИЧНОГО ТУБЕРКУЛЕЗА**

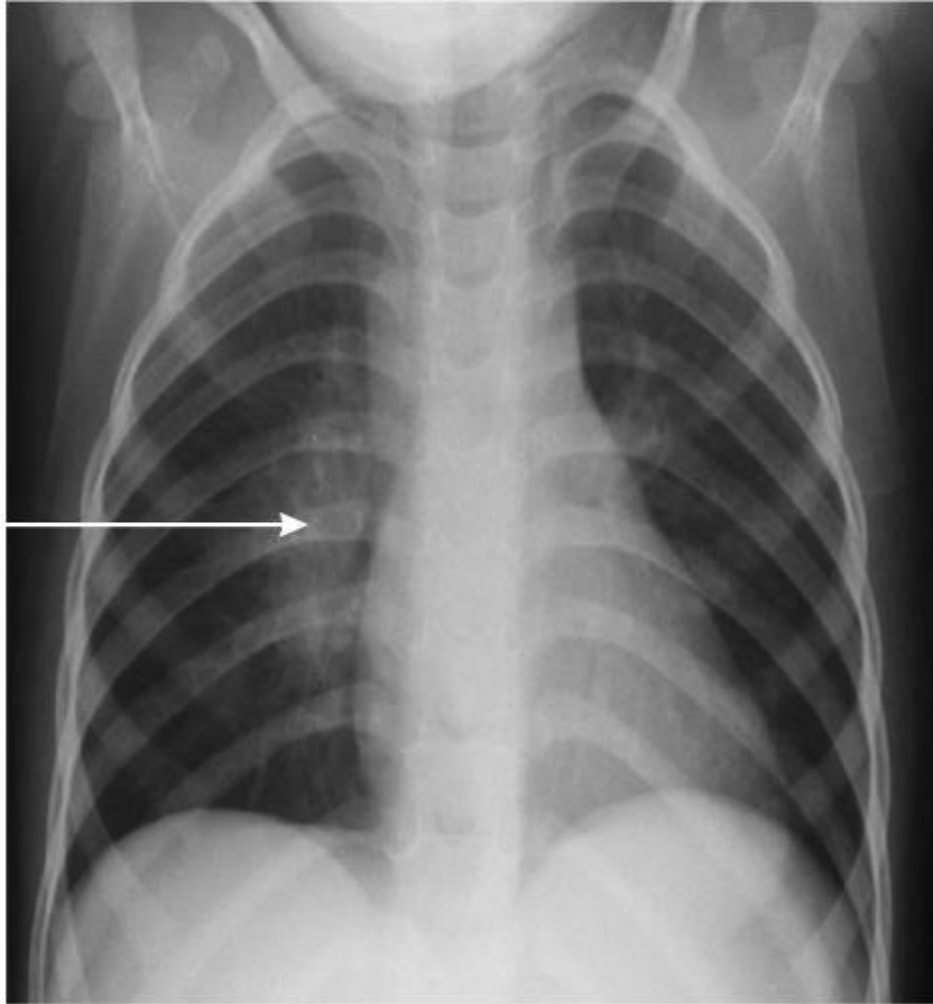
Неосложненный первичный туберкулез наиболее частая форма, которая наблюдается у детей с туберкулезом. Рентгеновский снимок указывает на первичный очаг в легком, сопровождающийся увеличением лимфатических узлов средостения.

### **Полный первичный комплекс**

Первичный очаг зачастую мал, и поэтому невиден на снимке, отчетливо видно только сопровождающее его увеличение лимфатических узлов средостения. Первичный очаг может возникнуть в любой доле, а не ограничивается только верхними долями как у взрослых. Несмотря на то, что первичный очаг не имеет предпочтительного расположения, обычно он появляется на расстоянии 1-2 см от плевры, плохо выражен и менее 1 см в диаметре.

### **Первичный комплекс с видимым увеличением лимфатических узлов средостения.**

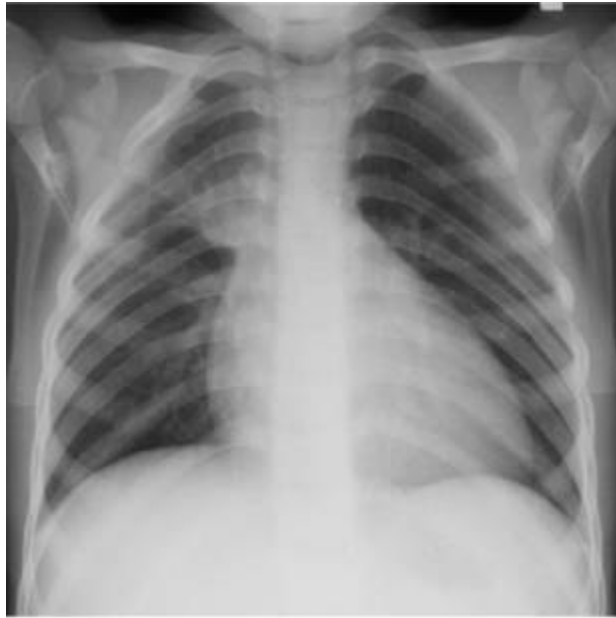Увеличение лимфатических узлов средостения часто видны в прикорневых зонах легкого (Рис. 5). Обычно увеличение лимфатических узлов бывает односторонним, но встречается и двустороннее увеличение.



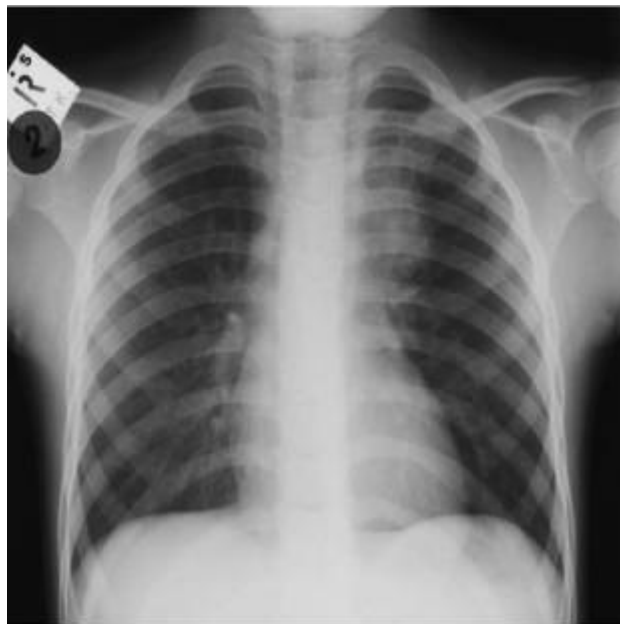*Рисунок 5. Неосложненная форма туберкулеза прикорневых лимфатических узлов с права. Стрелка указывает на типичное увеличение прикорневых лимфатических узлов.*

Часто можно видеть увеличение лимфатических узлов с инфильтрацией прилегающей легочной ткани (Рис.6). Значительно реже встречается видимое увеличение прикорневых и паратрахеальных лимфатических узлов.

Массивное увеличение паратрахеальных лимфоузлов без видимого увеличения прикорневых лимфоузлов встречается очень редко (Рис. 7). Если такое происходит, то нужно исключить другие заболевания, такие как лимфома.

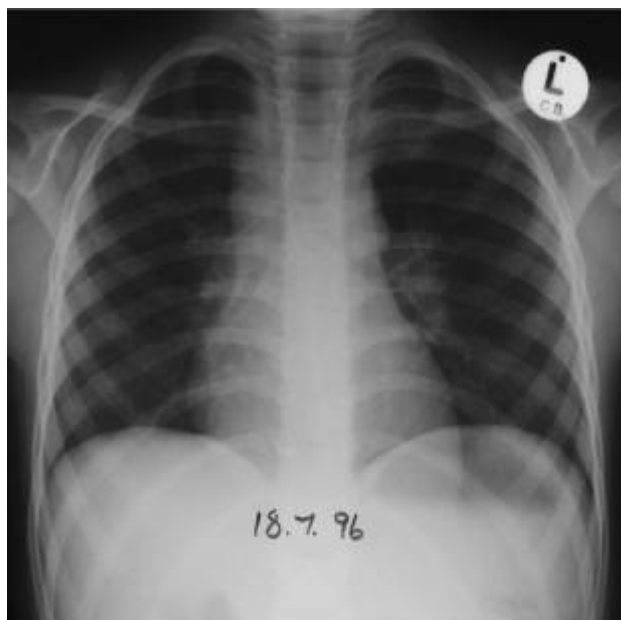

*Рисунок 6. Увеличение прикорневых лимфатических узлов с инфильтрацией прилегающей ткани легкого.*

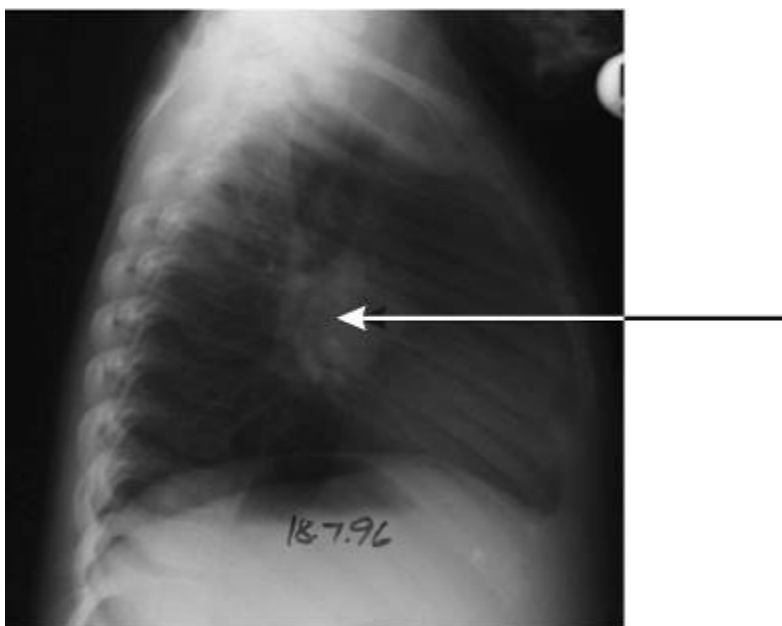


*Рисунок 7. Левостороннее увеличение паратрахеальных лимфатических узлов, видимое на рентгеновском снимке, редко возникает изолированно при туберкулезе. Обычно наблюдается и увеличение прикорневых лимфатических узлов.*

Боковой рентгеновский снимок часто дает возможность увидеть увеличенные прикорневые лимфатические узлы. Надо быть внимательным, чтобы не перепутать главную легочную артерию с увеличением прикорневых лимфоузлов (рис. 2), но если участок, указанный стрелкой, представлен хорошо очерченными округлыми образованиями, то это достоверно указывает на увеличение лимфоузлов (рис. 8, 9).



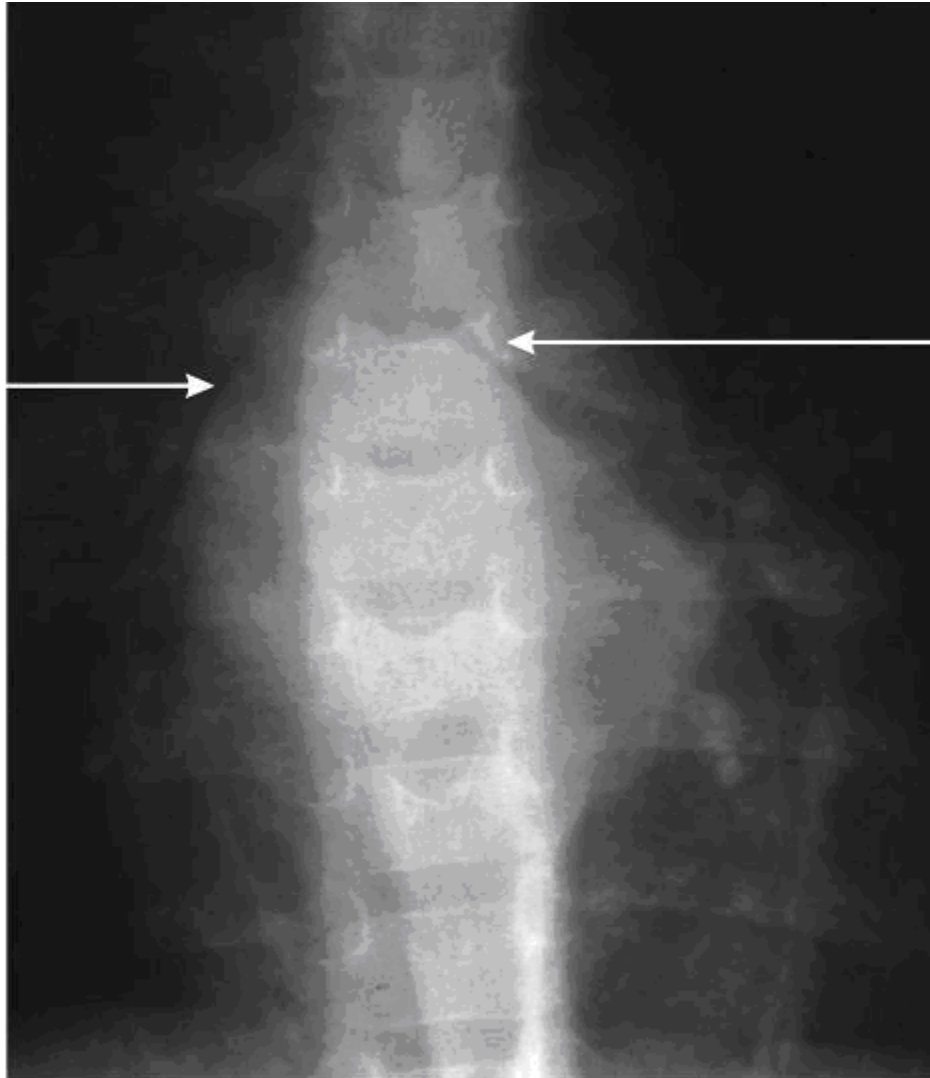*Рисунок 8. Подозрение на увеличение прикорневых и паратрахеальных лимфатических узлов. С большей уверенностью диагноз можно поставить после детального исследования бокового рентгеновского снимка грудной клетки (рис. 9).*



*Рисунок 9. На боковом рентгеновском снимке грудной клетки видно массивное увеличение прикорневых лимфоузлов. Стрелка указывает на прикорневые лимфоузлы.*

### **Первичный комплекс без видимого увеличения лимфатических узлов средостения**

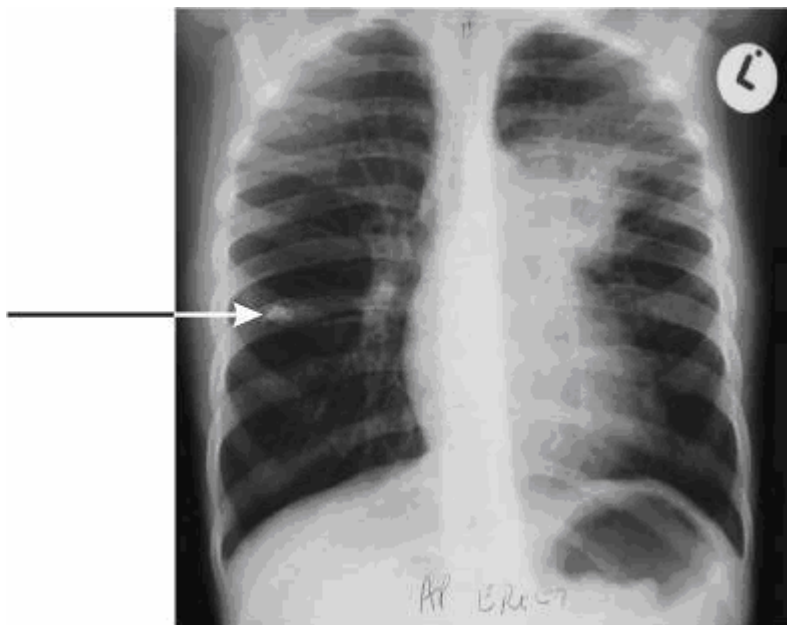
Зачастую увеличение прикорневых лимфатических узлов не видно четко или их нельзя отличить от легочных сосудов. В этом случае помогает тщательная оценка дыхательных путей, так как сдавливание дыхательных путей, особенно правого или левого главных бронхов, является косвенным доказательством увеличения прикорневых лимфатических узлов. Более жесткий рентгеновский снимок используется для отчетливой визуализации дыхательных путей (Рис. 10 и 13).



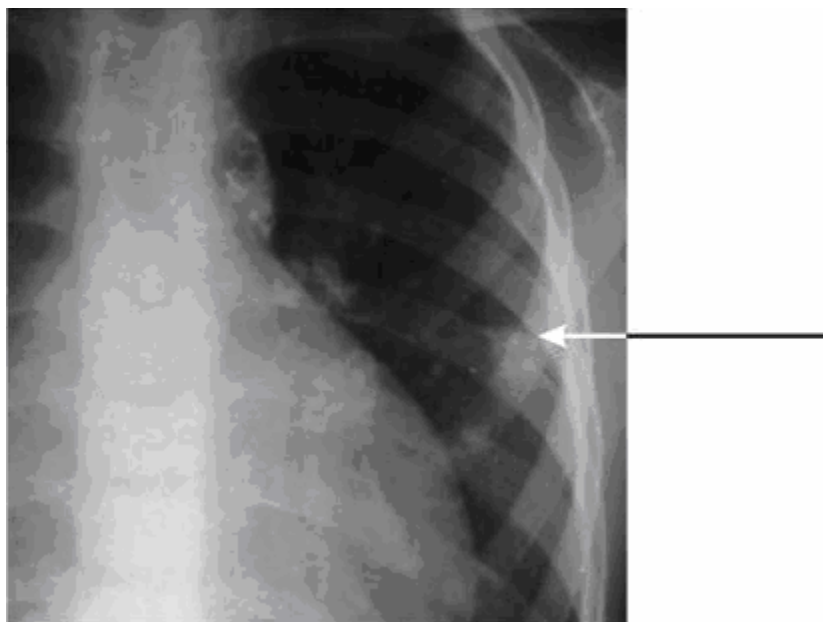
*Рисунок 10. Зачастую увеличение лимфатических узлов определяется только косвенно по наличию сдавления ими дыхательных путей, главных бронхов (см. стрелки). Видны также увеличенные бифуркационные лимфоузлы.*

У младенцев часто встречается сдавление дыхательных путей при увеличении лимфатических узлов. К сдавлению дыхательных путей могут привести бронхогенная киста или аномалии сосудистой системы, но в регионах с высокой распространенностью туберкулеза, наиболее частая причина - увеличение лимфатических узлов туберкулезной этиологии. Иногда диагностика облегчается из-за наличия кальцинированного очага Гона (Рис. 11). Неосложненное первичное инфицирование может происходить незаметно, и позже кальцинированные узлы становятся видимыми на рентгеновском снимке сделанном по другим причинам (Рис. 12).

**Увеличение прикорневых лимфатических узлов может определяться по сдавливанию ими дыхательных путей.**



*Рисунок 11. В редких случаях, диагностика облегчается наличием очага Гона, который уже кальцинирован (см. стрелку). Увеличенные лимфатические узлы средостения и инфильтрация в легком видны слева.*



*Рисунок 12. Кальцинирование происходит через год после инфицирования. В этом случае, кальцинированный комплекс Гона указывает, где расположены вовлеченные в процесс прикорневые и паратрахеальные лимфоузлы.*



## VI. ОСЛОЖНЕННЫЙ ПЕРВИЧНЫЙ ТУБЕРКУЛЕЗ ЛЕГКИХ

Понимание патогенеза первичного туберкулеза позволяет интерпретировать рентгеновские снимки при осложненном заболевании. Осложненный первичный туберкулез характеризуется вовлечением в процесс бронхов, прилегающих к пораженным лимфатическим узлам, при этом просвет бронхов сужается. Из-за стеноза дыхательных путей или прорыва казеозных масс из лимфатических узлов в бронхи клиническая и рентгенологическая картины меняются. Такая форма называется туберкулезом внутригрудных лимфатических узлов, осложненным лимфобронхиальным свищем (лимфобронхиальный туберкулез).

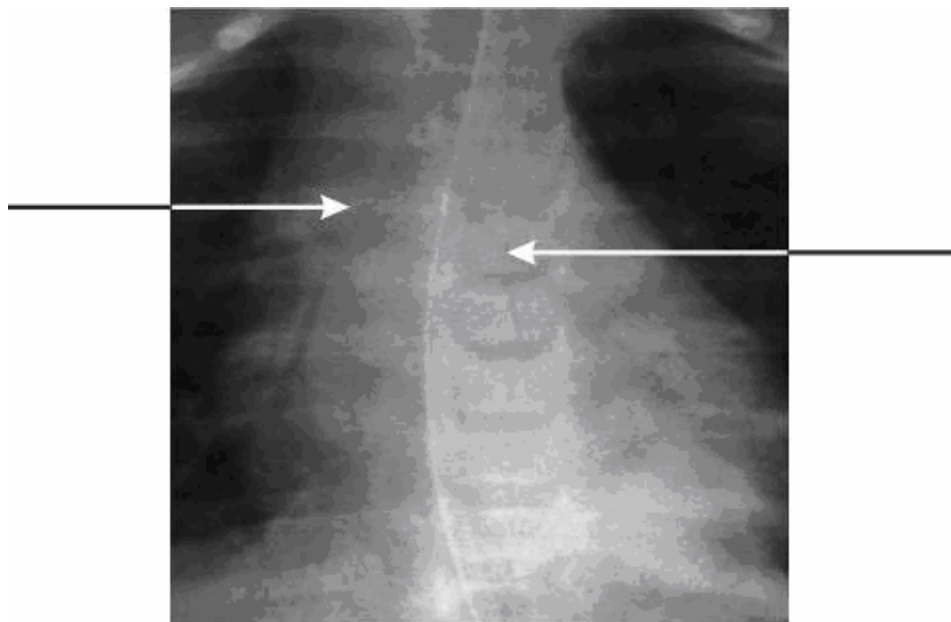
### 1. Обструкция крупных бронхов

Иногда сильно увеличенные лимфатические узлы при туберкулезе настолько сильно сдавливают главные бронхи, что вызывают клиническую картину схожую с астмой. Клинически, такой диагноз ставится, при неэффективном устранении обструкции дыхательных путей бронходилататорами. Обычно такие состояния сопровождаются наличием увеличенных лимфоузлов средостения, хорошо рентгенологически видимых; но у детей младшего возраста наличие сдавления определяется только при прослеживании контуров трахеи и бронхов (Рис. 13). В большинстве случаев это сдавление и, соответственно, признаки обструкции исчезают при лечении туберкулеза.

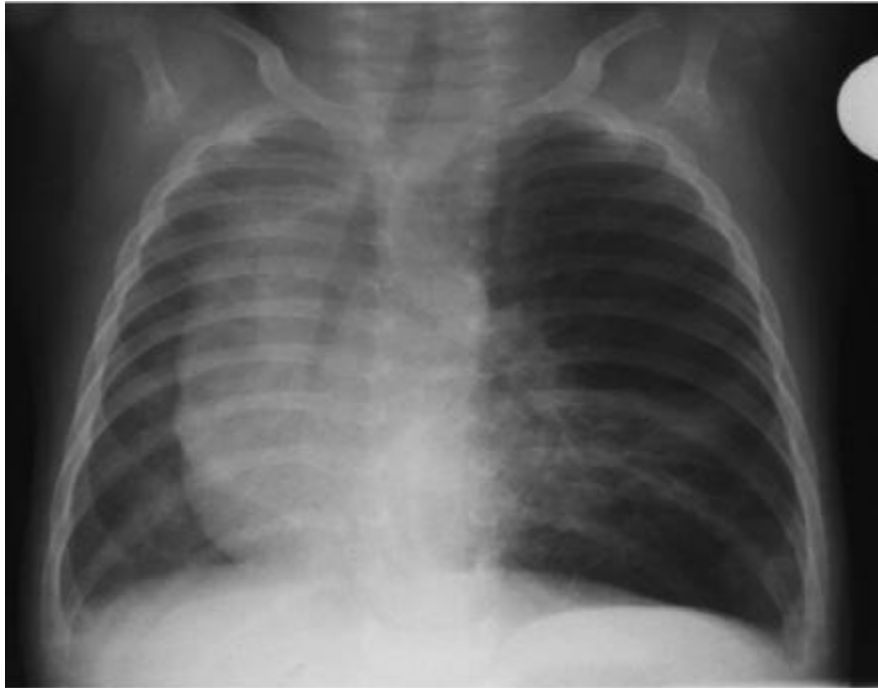### 2. Односторонняя гипервентиляция легкого

Не часто встречаются случаи, когда сужение бронхов достигает такой степени, что образуется «клапанный механизм», который позволяет воздуху входить в легкое или долю, но препятствует его выходу (Рис. 14). Постановка диагноза будет более точной, если анализировать результаты клинического и рентгенологического обследований. При клиническом исследовании, поврежденное легкое увеличено в объеме, при аускультации - вдох укорочен.

Рентгеновский снимок свидетельствует, что легкое или доля увеличены в объеме, сосудистый рисунок обеднен. В некоторых случаях, лимфатические узлы напрямую не видны, но хорошо определяется сдавление дыхательных путей. Распространенной причиной одностороннего увеличения внутригрудных лимфатических узлов является аспирация инородного тела.



*Рисунок 13. Сдавление правого и левого главных бронхов (стрелки). У этого ребенка тяжелая форма*



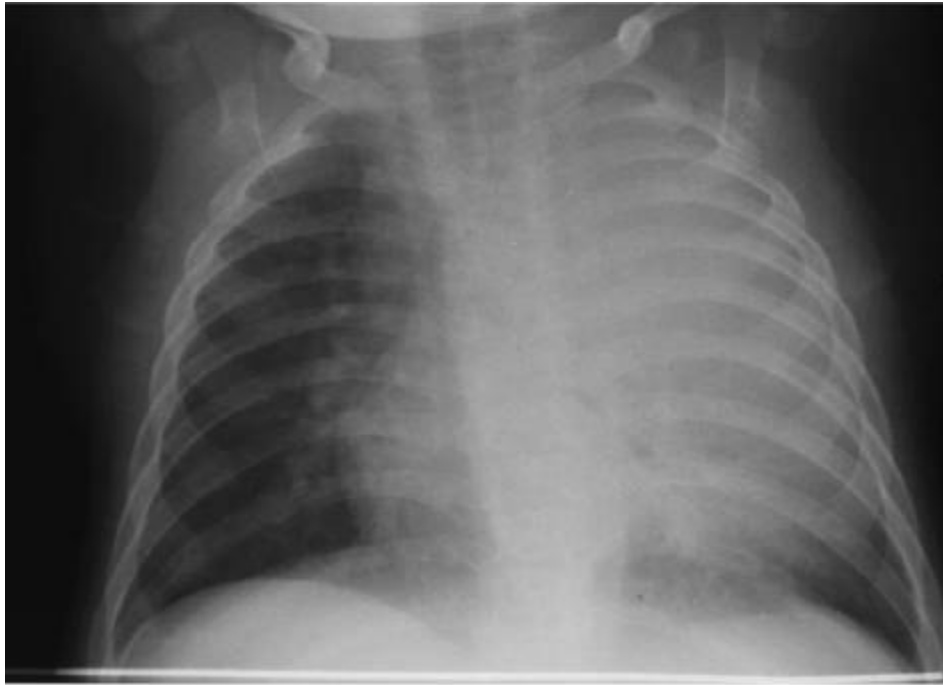
*Рисунок 14. Левый главный бронх частично заблокирован и действует как «клапанный механизм», что приводит к гипервентиляции левого легкого.*

### **3. Гиповентиляционная туберкулезная пневмония**

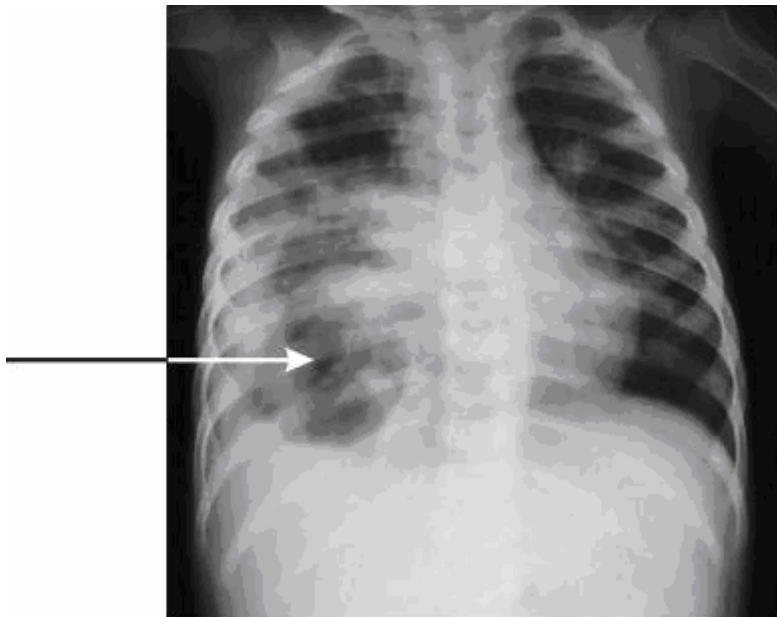
Полная обтурация дыхательных путей имеет различные клинические и рентгенологические проявления. Прорыв казеозных масс из лимфатического узла в бронх, вызывает непроходимость бронха, а также аспирацию этого инфицированного содержимого в легочную ткань, как правило, доли легкого. Продолжительная иммунная реакция приводит к накоплению инфекционного материала в доле легкого. Этот процесс приводит к увеличению ее размеров, при этом наблюдается восходящее или нисходящее смещение междолевых щелей.

На рентгеновском снимке видно уплотнение доли или всего легкого без видимого воздуха в бронхах. Междолевая щель смещена, и размеры доли увеличены (Рис. 15). Это лучше видно на боковом рентгеновском снимке грудной клетки. Лимфатические узлы просматриваются редко, так как они спрятаны за уплотненными долями, но сдавление дыхательных путей встречается часто. Процесс растяжения легкого может быть таким энергичным, что средостение смещается в противоположную сторону. (Рис. 15 и 20). При прогрессировании процесса, возникает некроз доли, и часто видны полости (Рис. 16). Вовлечение в процесс верхней доли левого легкого, часто сопровождается парезом диафрагмального нерва.

Эти поражения восстанавливаются при длительном лечении, но приводят к уменьшению объема и фиброзному перерождению доли легкого. У небольшого числа пациентов такой тип поражения приводит к возникновению бронхоэктазов в пораженной доле (рис. 35).



*Рисунок 15. Гиповентиляционная пневмония верхней доли слева со сдавлением левого главного бронха и смещением трахеи и средостения вправо.*

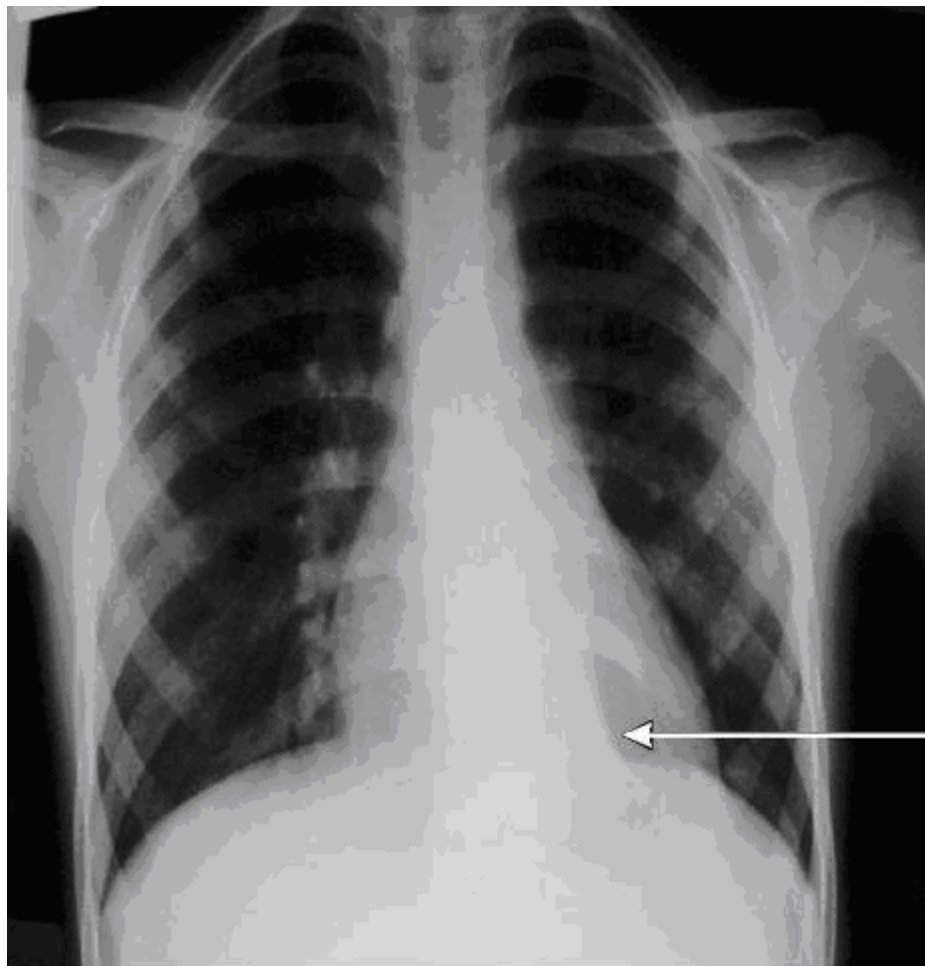


*Рисунок 16. Гиповентиляционная пневмония может привести к обширному некрозу, что проявляется образованием множественных полостей, которые видны в средней и нижней долях правого легкого.*

#### **4. Долевой или сегментарный коллапс легкого**

При полной обструкции дыхательных путей казеозными массами из лимфатических узлов, происходит коллапс сегмента или доли легкого. Обычно поражаются средняя доля справа или нижние доли. Наиболее затруднено обнаружение ателектаза нижней доли слева, так как доля спрятана за тенью сердца. Ателектаз левой нижней доли виден, как двойной силуэт через тень сердца.

(Рис. 17). Иными часто встречающимися причинами ателектаза легкого являются слизистая пробка и аспирация инородного тела.



*Рисунок 17. Коллапс нижней доли слева виден через тень сердца как двойной силуэт. В некоторых случаях можно видеть, что левый главный бронх отходит под более острым углом, на данном рентгеновском снимке не виден.*

### **5. Туберкулезная бронхопневмония**

При изъязвлении лимфатических узлов через бронхиальную стенку, происходит аспирация казеозных масс, что может привести к развитию бронхопневмонии, которая сопровождается тяжелыми клиническими проявлениями, больные дети часто нуждаются в дополнительном кислороде. Другой механизм, который приводит к туберкулезной бронхопневмонии, это аспирация содержимого из полостей распада (Рис. 18).

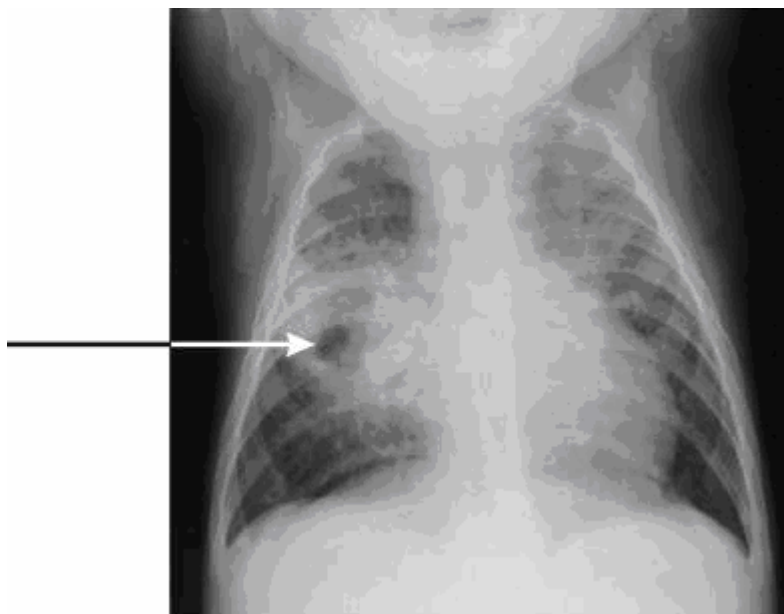
### **6. Сочетание вышеперечисленных осложнений**

У некоторых детей развивается сочетание поражений перечисленных выше или может быть сочетание с другими проявлениями туберкулеза, такими как милиарный туберкулез или экссудативный плеврит (Рис. 19), что соответственно отражается при рентгенологическом исследовании.

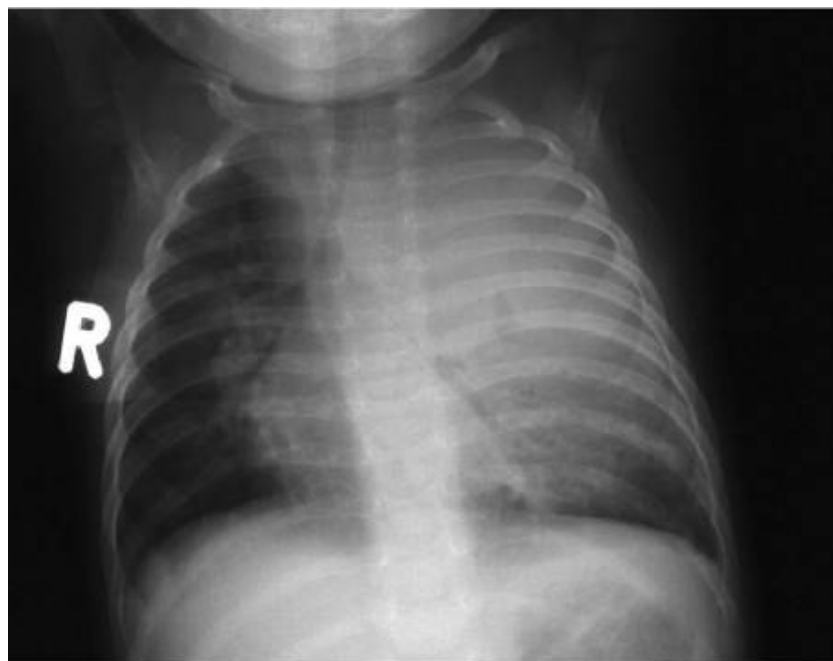### **7. Труднораспознаваемые рентгенологические случаи**

Иногда клинические проявления и рентгеновский снимок грудной клетки не позволяют поставить диагноз. В таких случаях только наблюдение в динамике может помочь в уточнении данной патологии.

**Осложненный первичный туберкулез является следствием сужения просвета дыхательных путей или их обтурации казеозными массами из изъязвленного лимфатического узла.**



*Рисунок 18. Полость в средней доле справа приводит к распространению туберкулеза на другие части легкого, что дает рентгенологическую картину бронхопневмонии.*



*Рисунок 19. Иногда наблюдается сочетание осложнений. В вышеприведенном случае имеется гиповентиляционная пневмония верхней доли левого легкого с наличием полости, сдавление левого главного бронха и трахеи, бронхопневмония в верхней доле правого легкого*

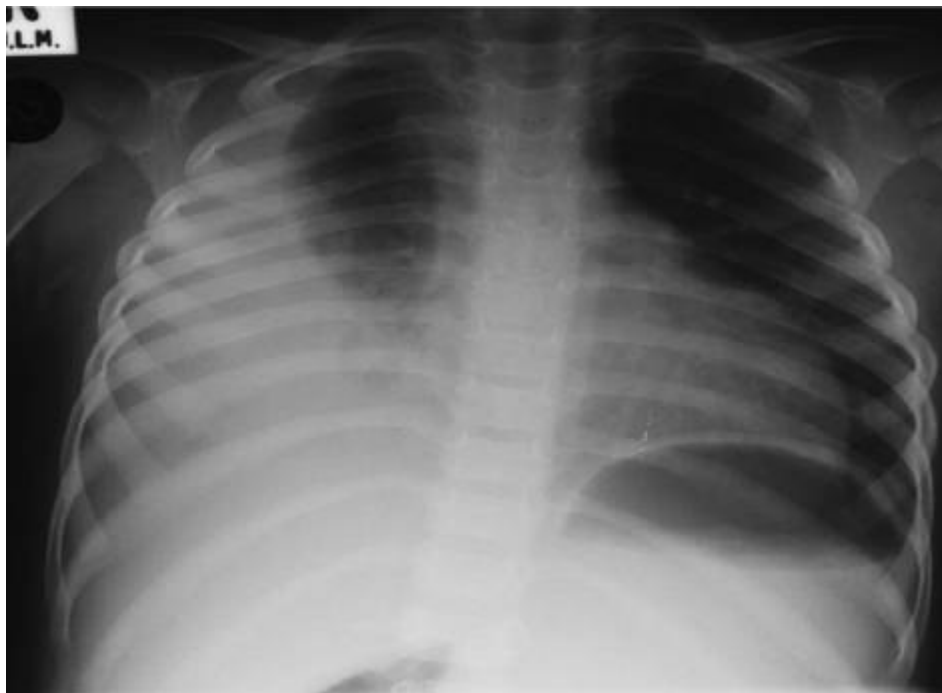
## VII. Заболевания плевры

В подростковом возрасте, число детей с плевральным выпотом увеличивается. Эти выпоты вызваны сверхчувствительной иммунной реакцией плевры на туберкулиновый белок. Это происходит, когда первичный очаг опорожняется в плевральную полость, освобождая туберкулиновый белок и небольшое количество микобактерий туберкулеза.

Обычно у детей появляется жар и постепенно развивающаяся одышка. Клинически, имеется отличие этого поражения от эмпием других этиологий, тем что, оно протекает с высокой температурой, не являясь токсическим заболеванием. Эти большие плевральные выпоты трудно дифференцировать рентгенологически от других заболеваний, вызывающих большой выпот, так как поражения прикорневых лимфоузлов редко видны (Рис. 20). Выпот может различаться объемом от полного заполнения половины грудной клетки до незначительного выпота с облитерацией costo-диафрагмального синуса. После дренирования плевральной полости и удаления выпота, увеличенные узлы или первичный очаг становятся видимыми.

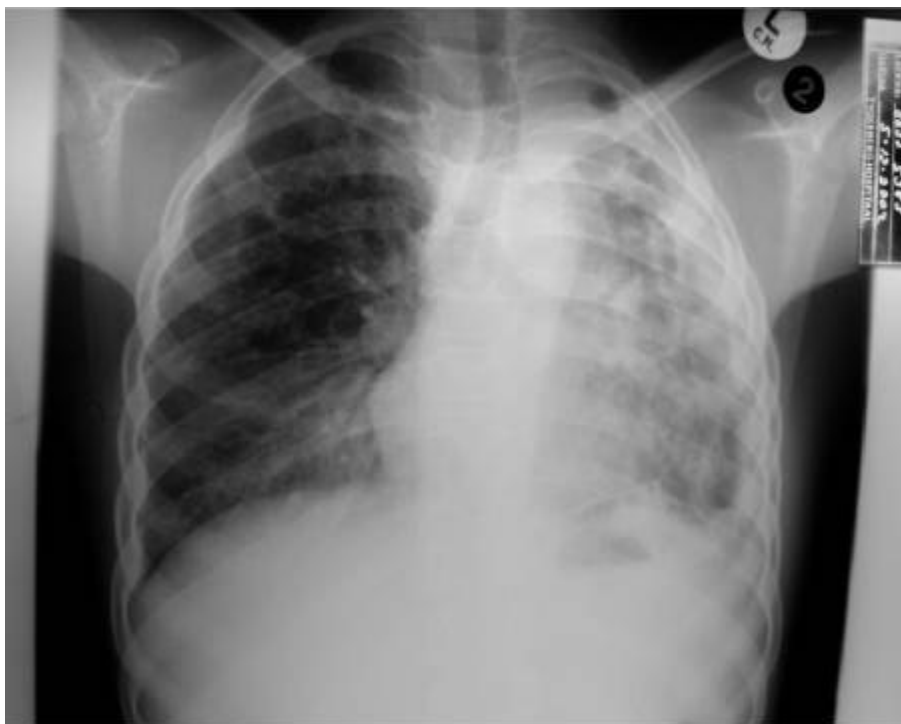Диагностика наличия плеврального выпота проводится на основании клинической и рентгенологической картины. В дальнейшем диагноз может быть подтвержден диагностической пункцией плевральной полости. Туберкулезный экссудативный плеврит характеризуется преобладанием в жидкости лимфоцитов. У детей младшего возраста, экссудативный плеврит является осложнением заболевания легких. Обычно экссудативный плеврит редко появляется при милиарном туберкулезе, долевой или бронхопневмонии, вызванной туберкулезом (Рис. 21). Почти во всех случаях туберкулеза выпот быстро разрешается после начала лечения. После трех-четырех недель лечения, экссудативный плеврит рассасывается, и остается небольшое плевральное уплотнение.

**Туберкулез является основной причиной плевральных выпотов среди подростков.**



*Рисунок 20. Неосложненный правосторонний экссудативный плеврит без видимых*

*рентгенологических признаков первичного туберкулеза.*



***Рисунок 21.** Небольшой левосторонний экссудативный плеврит, который отмечается на фоне туберкулеза легких. Туберкулез легких проявляется фиброзом, уменьшением объема левого легкого и двусторонними кавернами.*

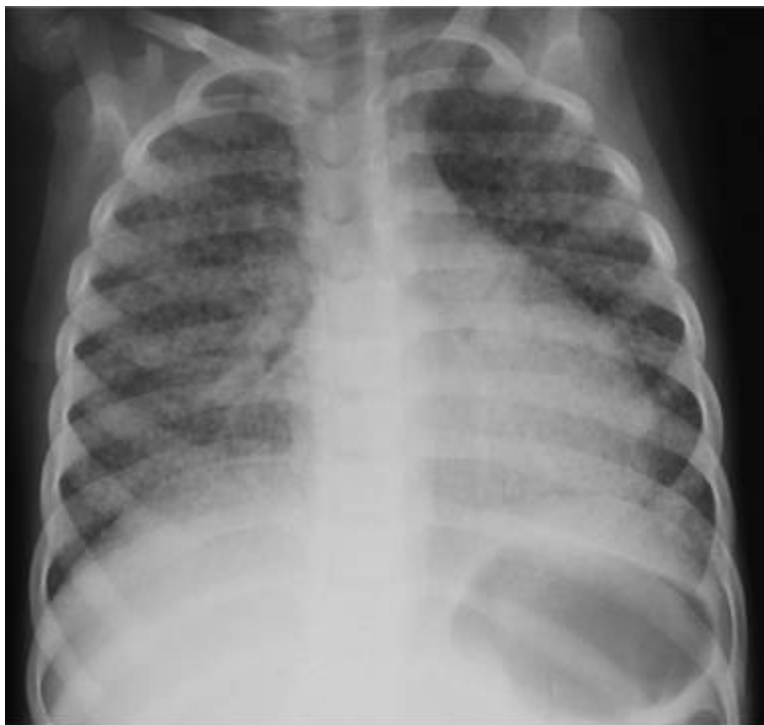## **VIII. МИЛИАРНЫЙ ТУБЕРКУЛЕЗ**

Распространение микобактерий туберкулеза гематогенным путем происходит из-за вовлечения кровеносных сосудов в патологический процесс при формировании первичного комплекса. Большое количество микобактерий туберкулеза этим путем распространяется по всему организму, что приводит к развитию гранулем во всех вовлеченных органах. Клиническое состояние этих детей очень тяжелое и у них часто развивается туберкулезный менингит. Так как все гранулемы одинакового размера, на рентгеновском снимке они видны как равномерно распространенные, маленькие, просовидные (менее 2 мм) очаги (Рис. 22). Они лучше просматриваются на боковом рентгеновском снимке в нижних долях.

При отсутствии лечения, бугорки увеличиваются из-за прогрессирования заболевания и их трудно отличить от затенений характерных для бронхопневмонии. Рентгенологическая картина милиарного туберкулеза может проявиться без каких-либо других видимых классических рентгенологических признаков первичного туберкулеза.

Лимфатическую интерстициальную пневмонию (ЛИП) наиболее трудно отличить от милиарного туберкулеза у ВИЧ-инфицированных детей (см. стр. 28). Если в патологический процесс вовлечена центральная нервная система, то вероятнее всего диагноз будет милиарный туберкулез.

**Милиарный туберкулез часто сопровождается туберкулезным менингитом.**



*Рисунок 22. Мелкие просовидные очаги характерны для милиарного туберкулеза. Очаги одинакового размера и распространены по всем легочным полям. Другие рентгенологические признаки первичного туберкулеза отсутствуют.*

## IX. ВТОРИЧНЫЙ ТУБЕРКУЛЕЗ

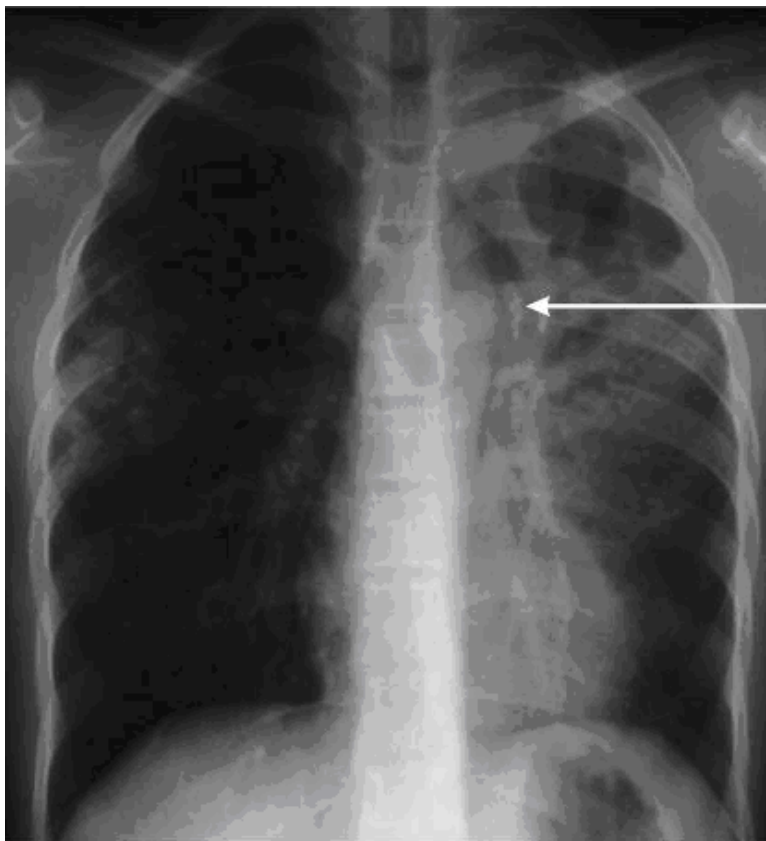Вторичный туберкулез редко бывает у детей, не достигших подросткового возраста. Чаще встречается у девочек, чем у мальчиков, клинические и рентгенологические проявления такие же, как у взрослых больных туберкулезом.

Как и у взрослых, обычно поражаются верхние доли или верхушечные сегменты нижних долей. В начале заболевания, появляются большие затенения в верхней доле, которые называются «облаковидными инфильтратами». При прогрессировании болезни в них могут образоваться каверны (Рис. 23 и 24). Полости обычно локализуются в верхних долях, способствуя распространению туберкулеза в другие отделы легких. Заживление воспаления сопровождается развитием соединительной ткани, что приводит к фиброзу верхних долей.

Подход к лечению подростков такой же, как и у взрослых больных туберкулезом легких. У подростков микроскопия мокроты остается одним из методов диагностики туберкулеза.

**У подростков развивается вторичный туберкулез (как таковой у взрослых), что в большинстве случаев диагностируется с помощью микроскопии мокроты.**





*Рисунок 23. Случай вторичного туберкулеза у 10-летнего мальчика, у которого до недавнего времени была нормальная рентгенологическая картина. Видны полости в верхней доле слева. У этого пациента результаты микроскопии мокроты положительны. Стрелка показывает на кальцинированные лимфатические узлы, указывающие на перенесенную ранее первичную инфекцию.*

## Х. ОСОБЫЕ СЛУЧАИ

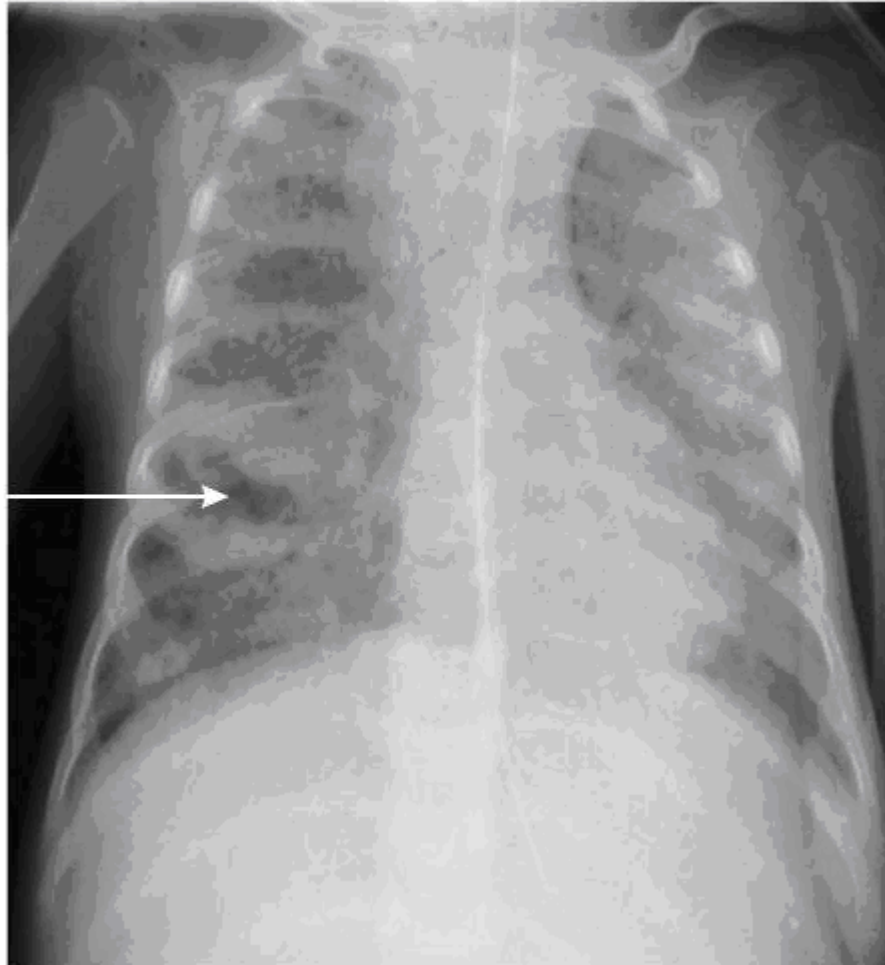
### Врожденный и неонатальный туберкулез

С увеличением распространения ВИЧ-инфекции, число младенцев с врожденным или неонатальным туберкулезом растет.

Младенец может быть инфицирован внутриутробно, и в этом случае поражаются печень и печеночные ворота. У таких детей печень увеличена и имеется неспецифическое заболевание легких. При ином варианте новорожденные могут быть инфицированы во время родов при аспирации инфицированных материалов, или сразу после рождения, когда ребенок контактирует с больным туберкулезом. Источником инфекции может быть мать, но могут быть также и другие члены семьи.

У младенцев, инфицированных после рождения, развивается бронхопневмония, часто не виден пораженный прикорневой лимфатический узел средостения (Рис. 24). У младенцев сдавление дыхательных путей лимфоузлами - обычное явление, 48% сдавлений также приходится на трахею или главные бронхи.

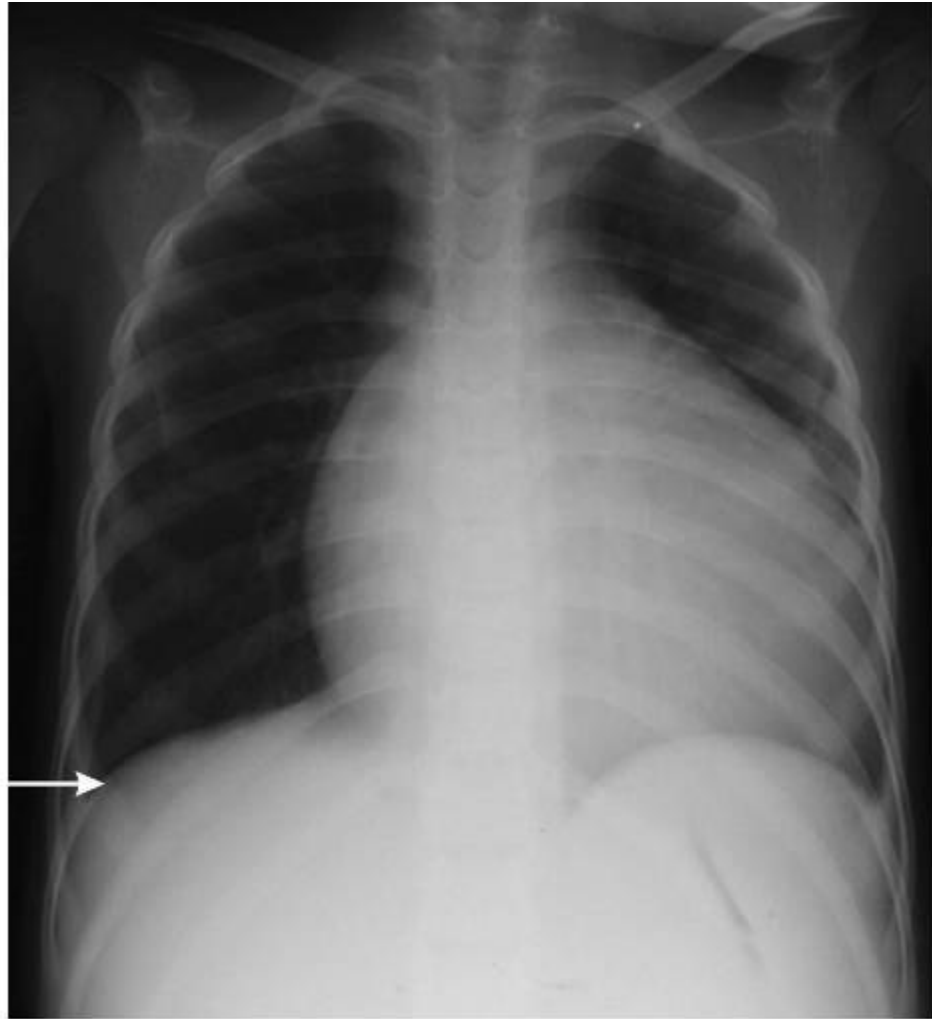
**Туберкулез лучше диагностируется у младенцев при исследовании мокроты и рентгенографии органов грудной клетки матери или опекуна.**



*Рисунок 24. 2-х месячный ребенок с тяжелой двусторонней бронхопневмонией и полостью в средней доле справа (стрелка).*

### **Туберкулезный перикардит**

Хотя это не частая форма туберкулеза, перикардит можно выявить при рентгенологическом исследовании. Туберкулезный перикардит встречается менее чем у 1% детей, больных туберкулезом. Он проявляется постепенно развивающейся одышкой и признаками сердечной недостаточности вследствие застоя. На рентгеновском снимке органов грудной клетки определяется тень в виде большой бутылки, которая затеняет сердце и видны признаки сердечной недостаточности вследствие застоя (Рис. 25).



*Figure 25. Large TB pericardial effusion with a small pleural effusion on the right-hand side, indicated by the arrow.*

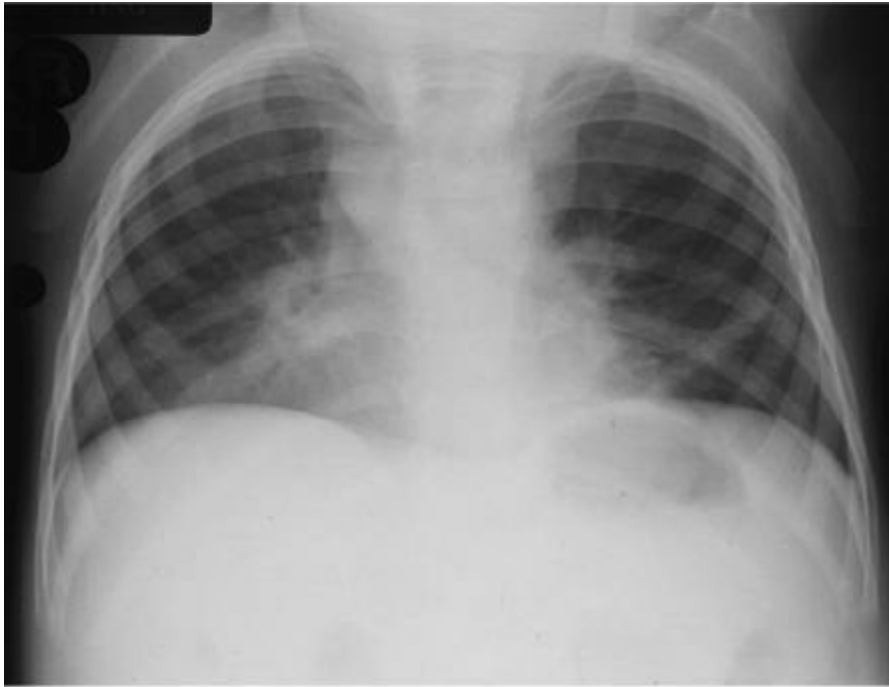
**Рисунок 25.** Массивный туберкулезный перикардальный выпот с небольшим плевральным выпотом на правой стороне (указан стрелкой).

### **Туберкулез позвоночника**

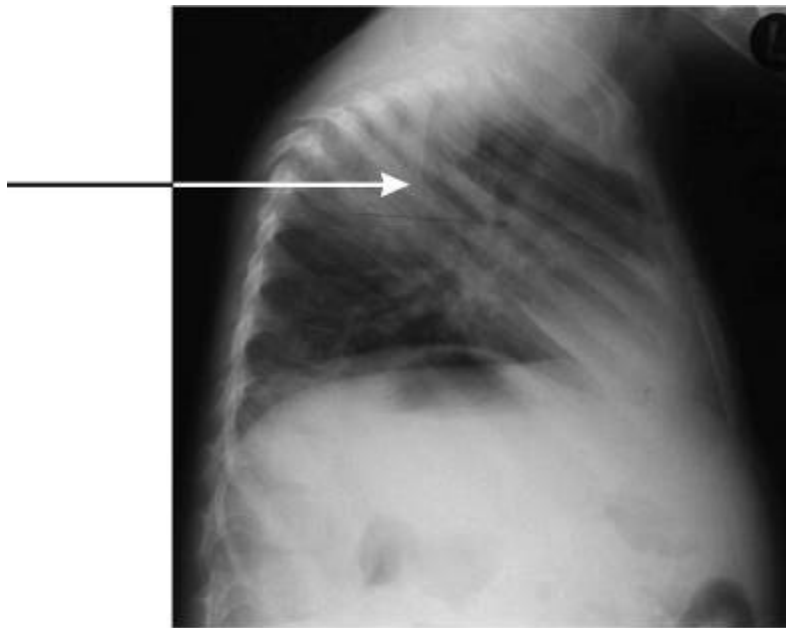
При рентгенологическом исследовании органов грудной клетки туберкулез позвоночника диагностируется очень редко. Если грудная клетка необычной формы, и это не связано с техническими погрешностями, следует тщательно проверить позвоночник, так как разрушение позвонков спереди приводит к образованию горба, который иногда можно увидеть (Рис. 26 и 27).

### **Паралич диафрагмального нерва и инфильтрация других структур**

Паралич диафрагмального нерва, накопление лимфы в плевральной полости (хилоторакс) и синдром Горнера могут образоваться при инфильтрации различных структур при туберкулезе.



**Рисунок 26.** Туберкулез позвоночника, приведший к изменению формы грудной клетки с затенением средней доли и язычковых сегментов. На этом снимке не видны разрушения позвонков.



*Figure 27. Lateral view of Fig. 26, with the arrow indicating the gibbus.*

41

**Рисунок 27.** Боковой снимок рис.26, стрелка, указывает горб.

## **XI. ВИЧ-ИНФИЦИРОВАННЫЕ ДЕТИ И ТУБЕРКУЛЕЗ**

У ВИЧ-инфицированных детей, диагностика туберкулеза очень затруднена по ряду причин:

1. Заболевания легких, развивающиеся при ВИЧ-инфекции, часто имеют клинические и рентгенологические признаки, похожие на туберкулез.
2. ВИЧ-инфицированные дети с туберкулезом часто не реагируют на подкожную туберкулиновую пробу.
3. Подавление иммунитета, вызванное ВИЧ, часто приводит к нетипичным проявлениям туберкулеза.

### **Милиарный туберкулез и лимфатическая интерстициальная пневмония (ЛИП)**

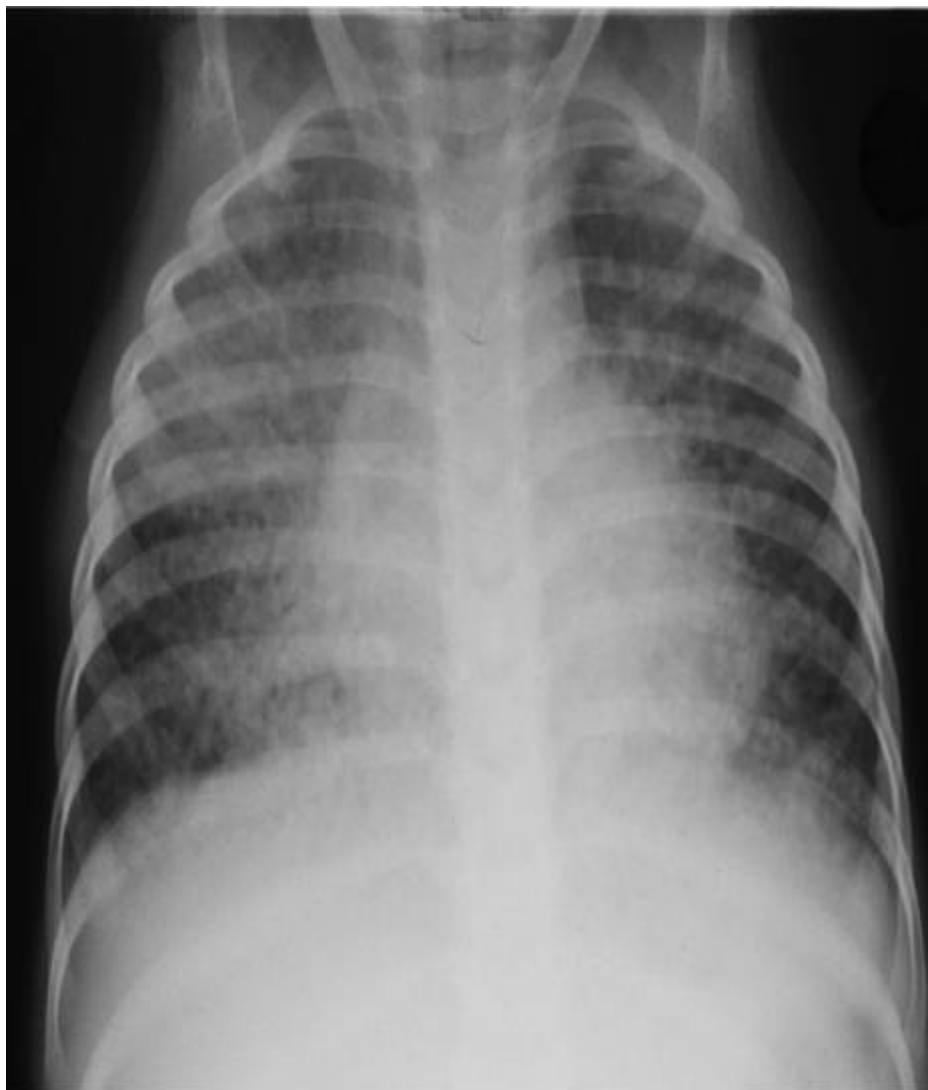У ВИЧ-инфицированных детей могут развиваться хронические заболевания легких, которые трудно отличить от туберкулеза. Одной из наиболее трудных для дифференциальной диагностики является ЛИП, которая рентгенологически схожа с милиарным туберкулезом. Положение усугубляется тем, что оба заболевания вызывают увеличение прикорневых лимфатических узлов, гепатоспленомегалию (Синдром Банти) и увеличение периферических лимфатических узлов.

Следующие клинические признаки помогают отличить милиарный туберкулез от ЛИП:

1. ЛИП редко проявляется у детей до одного года, и обычно начинается на втором году жизни;
2. При милиарном туберкулезе редко бывает утолщение концевых фаланг пальцев рук и ног, которое наблюдается в большинстве случаев ЛИП;
3. Увеличение околоушной железы редко бывает при милиарном туберкулезе, в то время как это встречается в некоторых случаях ЛИП;
4. У большинства детей с милиарным туберкулезом, состояние тяжелое, в процесс может вовлекаться центральная нервная система, тогда как у детей с ЛИП такое вообще не наблюдается.

Следующие рентгеновские признаки могут быть использованы для дифференциальной диагностики милиарного туберкулеза и ЛИП (Рис. 28):

1. При милиарном туберкулезе очаги диссеминации распределены по легочным полям равномерно, они одинакового размера (< 2 мм);
2. При ЛИП, очаги диссеминации имеют больший размер и различную форму, сопровождаются сетчатой перестройкой легочного рисунка.



*Рисунок 28. Больной ЛИП. Обратите внимание на увеличенные лимфоузлы различных размеров. Сравните этот снимок с типичным проявлением милиарного туберкулеза (см. рис.22)*

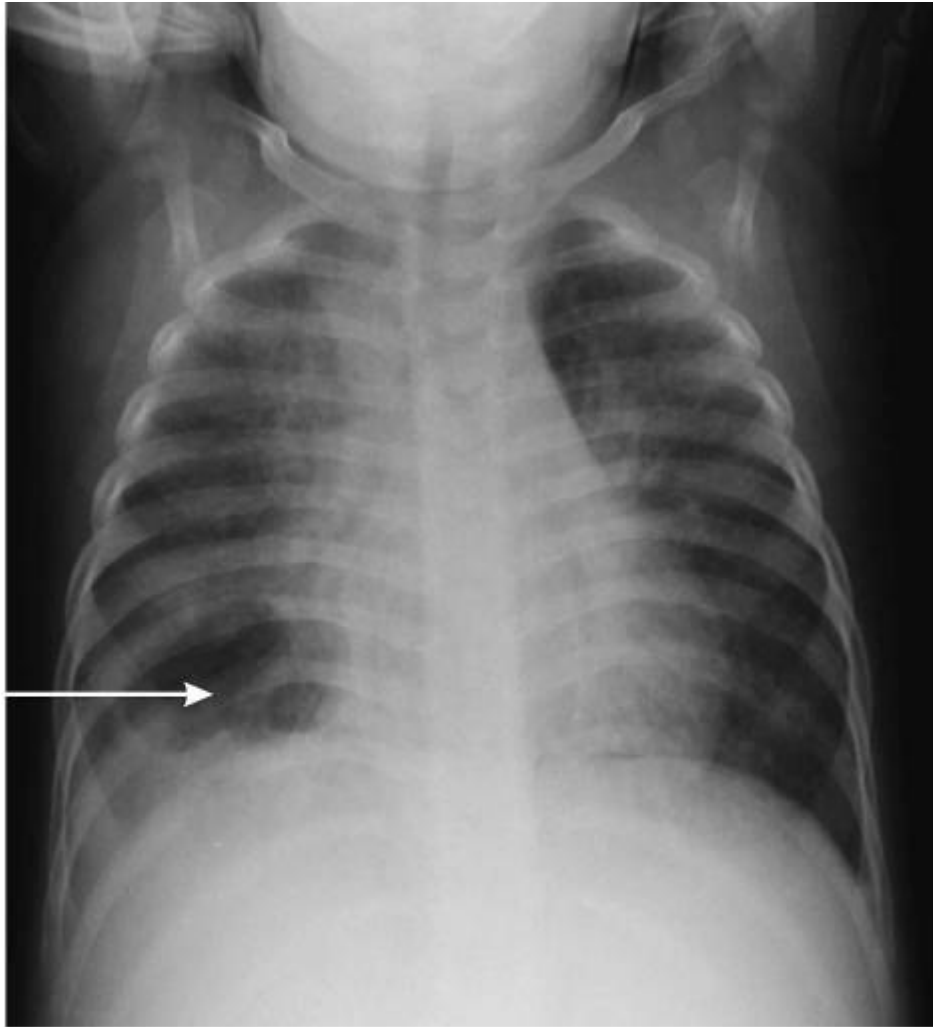В некоторых случаях невозможно отличить милиарный туберкулез от ЛИП. Таких детей следует начинать лечить от туберкулеза; при положительной динамике следует подтвердить диагноз милиарного туберкулеза, а если рентгенологическая картина остается без изменений, то диагноз следует изменить на ЛИП.

Диагностика осложняется, если ВИЧ-инфицированный ребенок с ЛИП, позже инфицируется микобактериями туберкулеза и у него развивается туберкулез (Рис. 29).

#### **Другие заболевания, похожие на туберкулез**

Вторичные **бронхоэктазы**, возникшие вследствие пневмонии, туберкулеза или ЛИП могут иметь рентгенологические проявления, которые трудно отличить от туберкулеза. Эти участки легкого с бронхоэктазами могут ошибочно рассматриваться как проявление активного туберкулеза, требующего длительного лечения.

**Саркома Капоши** возникает у ВИЧ-инфицированных детей, с геморрагическим плевральным выпотом или нечеткими участками легочных уплотнений. Диагноз облегчается при наличии сарком и другой локализации кожных, небных и т.п..



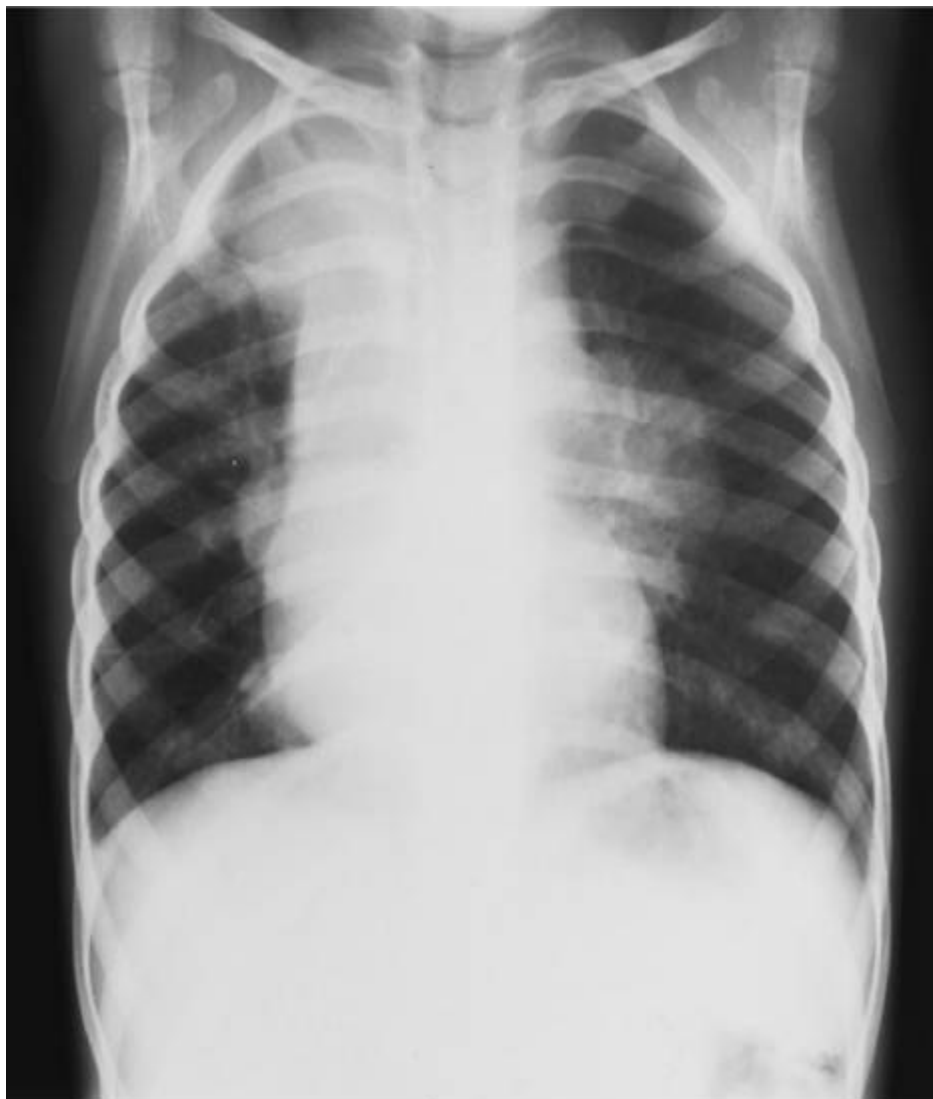*Figure 29. A patient with LIP who has developed a cavity in the right lower lobe due to concomitant infection with TB. Arrow indicates the cavity. Note the background coarse reticulo-nodular pattern caused by LIP.*

**Рисунок 29.** Больной с ЛИП, у которого образовалась полость (стрелка) в нижней доле правого легкого, вследствие сопутствующего туберкулеза. Обратите внимание на ретикуло-узелковые изменения, вызванные ЛИП.

### **Туберкулез у ВИЧ-инфицированных детей**

ВИЧ-инфицированные дети чаще заболевают туберкулезом, чем здоровые. После инфицирования *Mycobacterium tuberculosis*, развитие заболевания происходит быстрее у ВИЧ-инфицированных детей, чем у неинфицированных. Клиническая картина туберкулеза у ВИЧ-инфицированных детей такая же, как у неинфицированных детей. Случаи милиарного туберкулеза, плеврального выпота, каверн, и распространенного туберкулеза лимфатических узлов встречаются чаще у ВИЧ-инфицированных детей по сравнению с неинфицированными (Рис. 30). Увеличенные лимфоузлы могут быть ошибочно приняты за лимфому средостения.

**У детей легочные заболевания, связанные с ВИЧ, часто ошибочно принимают за изменения туберкулезной этиологии.**

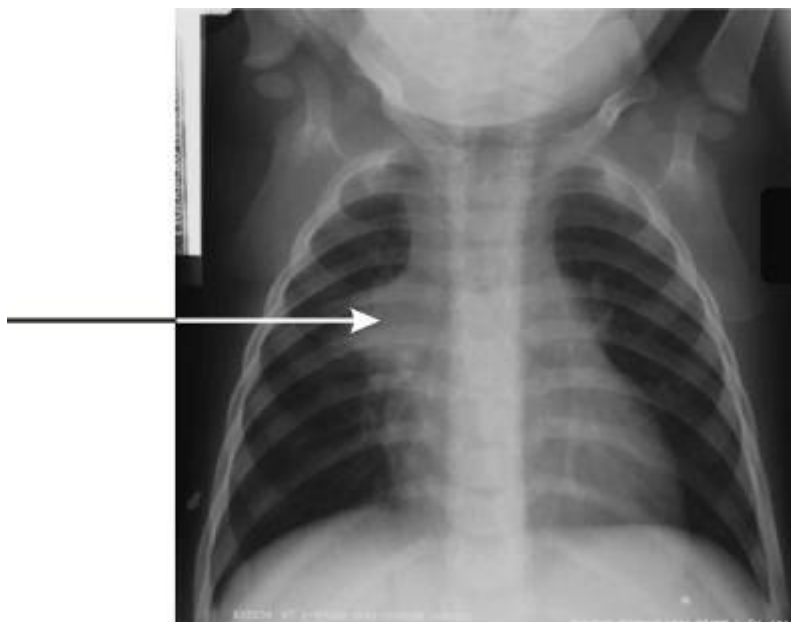


*Рисунок 30. Пациент, инфицированный ВИЧ и больной туберкулезом. Обратите внимание на большое увеличение прикорневых и паратрахеальных лимфоузлов, вызванное туберкулезом.*

## **XII. ДИНАМИКА РЕНТГЕНОЛОГИЧЕСКИХ ИЗМЕНЕНИЙ**

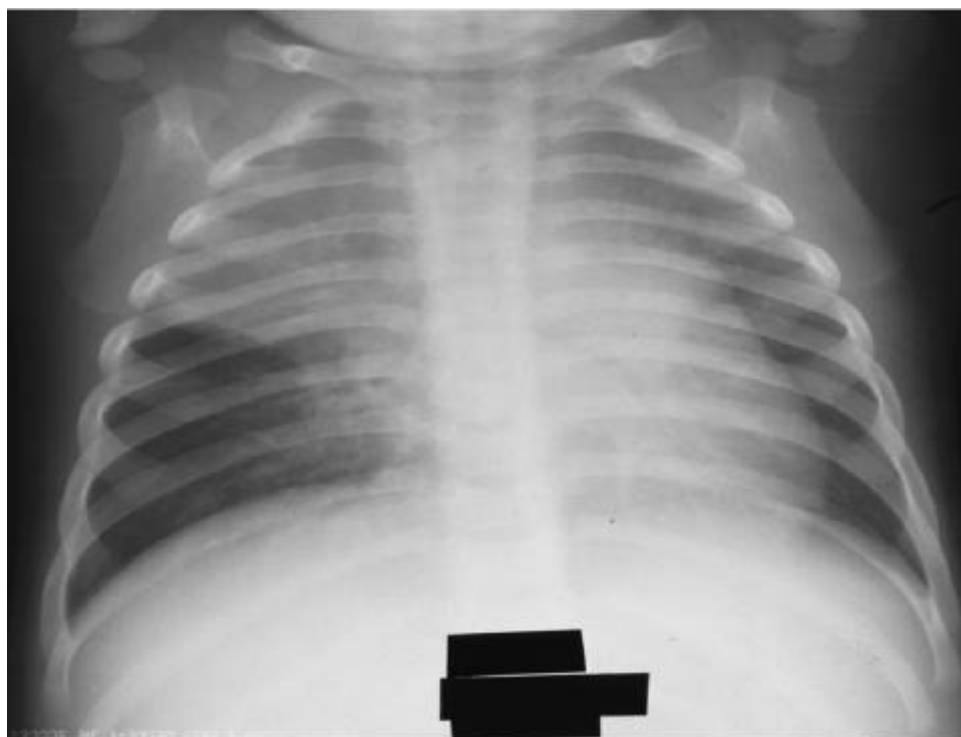
Часто предполагается, что рентгенологические изменения грудной клетки исчезают при лечении. Только в редких случаях рентгенологическая картина может ухудшиться после начала лечения. (Рис. 31, 32). В большинстве случаев у этих пациентов, если лечение продолжается, рентгенологическая картина все-таки улучшается. К концу лечения рентгенологическая картина у 66% больных туберкулезом внутригрудных лимфатических узлов нормализуется. После прекращения лечения рентгенологическая картина продолжает улучшаться: через 12-18 месяцев обычно появляется кальцинация, у детей младшего возраста - в более ранние сроки. Кальцинация может появиться как в паренхиматозных изменениях так и в лимфатических узлах (рис 12, [стр. 16](#)).





*Figure 31. Patient with hilar lymph gland enlargement and infiltration of surrounding lung tissue (see arrow).*

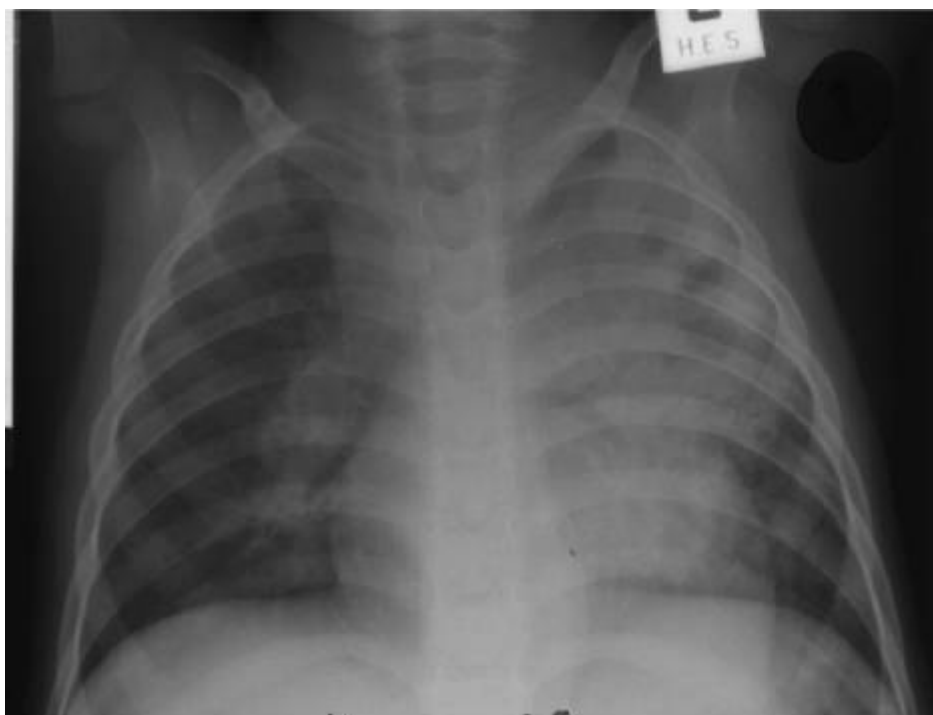
**Рисунок 31.** Пациент с увеличением прикорневых лимфатических узлов и инфильтрацией прилегающей ткани легкого ( стрелка).



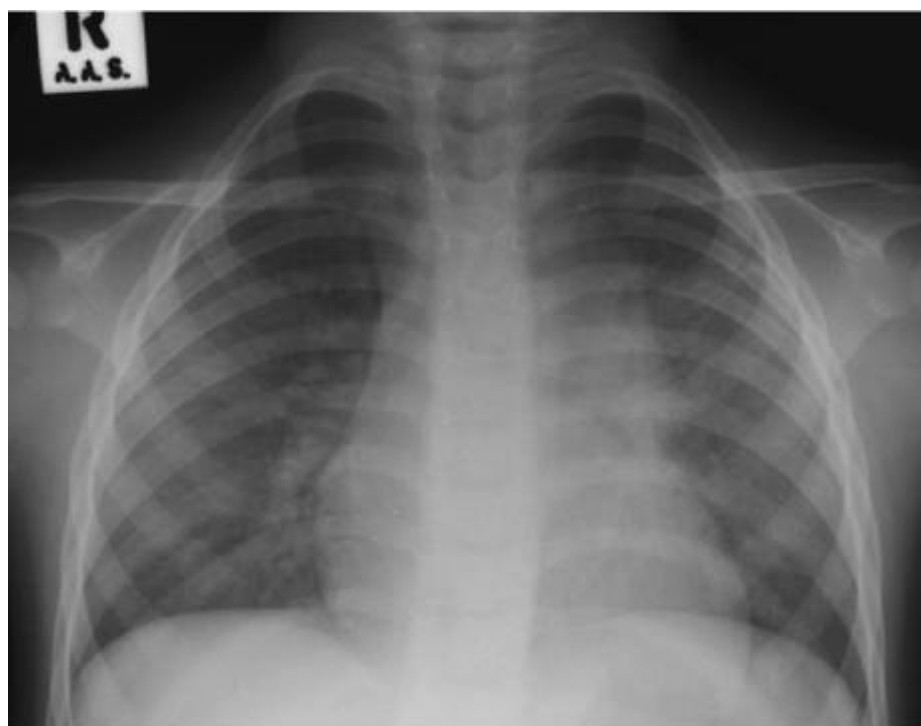
**Рисунок 32.** Рентгеновский снимок того же пациента - ухудшение после 3 месяцев лечения, что связано с обтурацией верхнедолевого бронха справа. Рентгеновский снимок этого больного соответствовал норме лишь после 6 месяцев лечения.

В начале лечения очень трудно определить, каким будет конечный результат. Лечение обширных поражений может привести к значительным остаточным изменениям вследствие развития фиброзных изменений в пораженном участке (Рис. 33, 34).

**Не предсказывайте окончательный результат в начале лечения.**



*Рисунок 33. Пациент с обширным уплотнением и полостью распада в верхней доле слева, сочетающимся с увеличением правых прикорневых и паратрахеальных лимфатических узлов.*



*Рисунок 34. Рентгеновский снимок того же пациента спустя 6 месяцев лечения, указывает только на фиброз в верхней доле слева.*

### ХIII. ОТДАЛЕННЫЕ ПОСЛЕДСТВИЯ ВНУТРИГРУДНОГО ТУБЕРКУЛЕЗА

В некоторых случаях у детей с обширным туберкулезом могут иметь место выраженные остаточные изменения в легких и дыхательных путях. Частота выраженных остаточных изменений после перенесенного туберкулеза, у детей нуждается в уточнении, но предположительно она выше у детей с ВИЧ-инфекцией.

Основными проявлениями остаточных изменений являются участки фиброза легких. При малых остаточных изменениях клинические проявления отсутствуют.

Наиболее частыми остаточными изменениями, причиняющими беспокойства, являются бронхоэктазы (Рис. 35). Для бронхоэктазов нижних долей, характерны периодические обострения хронического неспецифического воспаления с выделением гнойной мокроты. Им часто ставят ошибочный диагноз обострения (рецидива) туберкулеза и начинают лечить снова. Пациентам с бронхоэктазами нижних долей легких показана лобэктомия. Бронхоэктазы в верхних долях легких протекают чаще всего бессимптомно и не требуют большого внимания.

**Бронхоэктазы нижней доли легкого являются наиболее частым последствием перенесенного первичного туберкулеза, причиняющим беспокойство**

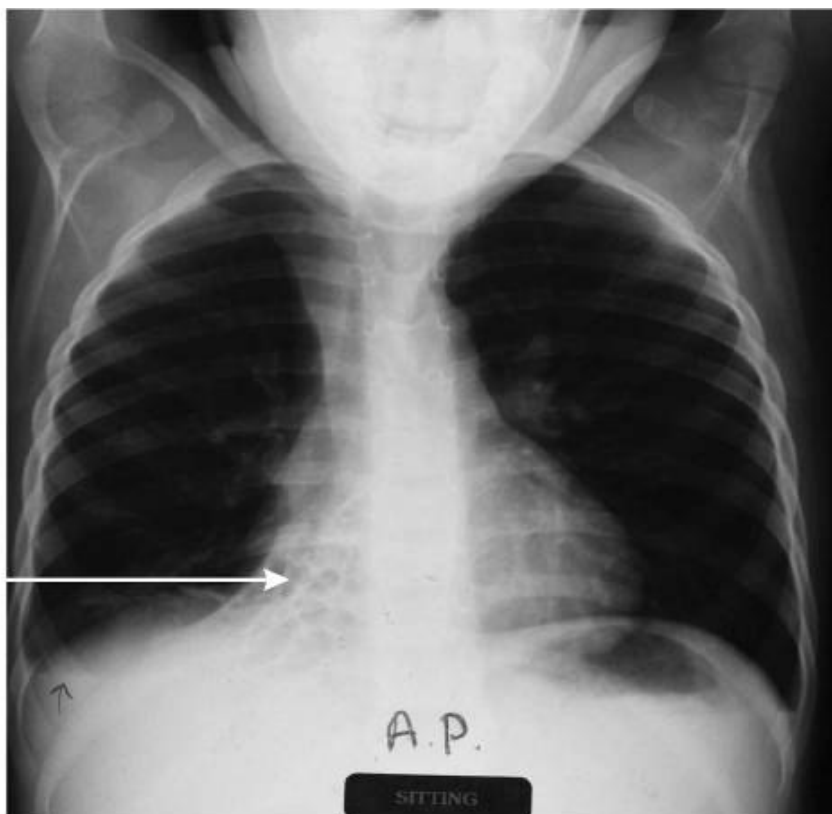


Figure 35. The cystic (honeycombing) changes characteristic of bronchiectasis can be seen in the right middle and lower lobes. The arrow indicates the cystic changes.

**Рисунок 35.** Кистозные (сотовые) изменения в средней и нижней долях справа характерны для бронхоэктазов (стрелка).

#### **XIV. ВАЖНЫЕ СВЕДЕНИЯ О ТУБЕРКУЛЕЗЕ У ДЕТЕЙ В СТРАНАХ С НИЗКИМ УРОВНЕМ ДОХОДА**

1. Туберкулез может развиваться в любом возрасте. Чаще болеют дети до 4 летнего возраста, особенно младше 1 года.
2. Больные туберкулезом с положительным результатом микроскопии мокроты в 10 раз более заразны, чем больные с отрицательным результатом микроскопии.
3. Около 50% детей, контактирующих с взрослыми больными туберкулезом, становятся инфицированными.
4. Чем младше ребенок, тем больше риск развития заболевания у инфицированных детей, который достигает 40% у детей до 1 года, 30% - до 4 лет, 15% - у подростков.
5. Дети, посещающие школу (в возрасте 6-14 лет), наименее подвержены заболеванию (золотой школьный возраст).
6. Две наиболее тяжелые формы туберкулеза - острый диссеминированный туберкулез и туберкулезный менингит, встречаются с наибольшей частотой среди детей младшего возраста, особенно у детей до 2 лет.
7. Положительная внутрикожная туберкулиновая проба свидетельствует об инфицировании микобактериями туберкулеза, но это не свидетельствует о заболевании туберкулезом.
8. У детей чаще встречается туберкулез без бактериовыделения или со скудным бактериовыделением. Это важно, так как у детей маловероятно обнаружение туберкулеза при микроскопии, и они могут лечиться меньшим количеством лекарств, что уменьшает риск развития туберкулеза с множественной лекарственной устойчивостью (ТБ МЛУ).
9. Туберкулез у детей рентгенологически проявляется увеличением лимфатических узлов средостения, осложнения, обусловленные увеличением лимфатических узлов, также фиксируются рентгенологически.
10. Детей лечат по схеме ДOTS.
11. ТБ МЛУ так же заразен, как и лекарственно-чувствительный туберкулез. Подозрение на ТБ МЛУ у детей возникает, в случае, если взрослый больной туберкулезом, с которым контактировал ребенок, не реагирует на лечение или проходит повторное лечение по поводу туберкулеза.
12. Химиопрофилактика и лечение латентной инфекции важны для детей младшего возраста (< 2 лет), так как существует большой риск развития тяжелых форм туберкулеза (милиарный туберкулез и туберкулезный менингит).
13. ВИЧ-инфицированные дети наиболее подвержены заболеванию туберкулезом. Необходимо тщательно наблюдать за ВИЧ-инфицированными детьми для своевременного выявления туберкулеза. Контакт ВИЧ-инфицированного ребенка с больным туберкулезом требует тщательного обследования, с последующим лечением туберкулеза или химиопрофилактикой.
14. Если ребенок инфицирован микобактериями туберкулеза и ВИЧ, диагностика становится более трудной. ВИЧ-ассоциированные заболевания легких имеют схожие с туберкулезом симптомы; вероятней всего у детей будет положительная реакция на туберкулиновую пробу; рентгеновский снимок выявит изменения похожие на туберкулез (ЛИП).

15. Туберкулез у ВИЧ инфицированных детей лечат по той же схеме, что у детей без ВИЧ-инфекции.
16. У подростков развивается либо туберкулезный экссудативный плеврит или же вторичный туберкулез (как у взрослых). Туберкулез у них выявляется и лечится по той же схеме, что и у взрослых.